

ЛЬВІВСЬКИЙ НАЦІОНАЛЬНИЙ УНІВЕРСИТЕТ ВЕТЕРИНАРНОЇ  
МЕДИЦИНИ ТА БІОТЕХНОЛОГІЙ ІМЕНІ С.З. ГЖИЦЬКОГО  
МІНІСТЕРСТВА ОСВІТИ І НАУКИ УКРАЇНИ

ЛЬВІВСЬКИЙ НАЦІОНАЛЬНИЙ УНІВЕРСИТЕТ ВЕТЕРИНАРНОЇ  
МЕДИЦИНИ ТА БІОТЕХНОЛОГІЙ ІМЕНІ С.З. ГЖИЦЬКОГО  
МІНІСТЕРСТВА ОСВІТИ І НАУКИ УКРАЇНИ

Кваліфікаційна наукова  
праця на правах рукопису

**ЗАКРЕВСЬКА МАРТА ВОЛОДИМИРІВНА**

УДК:619:576.1:616.43/47:591.182:636.92

**ДИСЕРТАЦІЯ**

**МОРФОЛОГІЯ ЗАЛОЗ ВНУТРІШНЬОЇ СЕКРЕЦІЇ У КРОЛІВ З  
РІЗНИМИ ТИПАМИ АВТОНОМНОГО ТОНУСУ**

211 – ветеринарна медицина.

Подається на здобуття наукового ступеня доктора філософії

Дисертація містить результати власних досліджень. Використання ідей,  
результатів і текстів інших авторів мають посилання на відповідне джерело

\_\_\_\_\_ М.В. Закревська

Науковий керівник: Тибінка А.М., д.вет.н., професор

**Львів - 2021**

## **АНОТАЦІЯ**

*Закревська М.В.* Морфологія залоз внутрішньої секреції у кролів з різними типами автономного тонусу. – Кваліфікаційна наукова праця на правах рукопису.

Дисертація на здобуття наукового ступеня доктора філософії за спеціальністю 211 – ветеринарна медицина – Львівський національний університет ветеринарної медицини та біотехнологій імені С.З. Ґжицького, м. Львів, 2020.

Дисертаційна робота присвячена вивченню морфо-функціональних особливостей залоз внутрішньої секреції кролів за регуляторного впливу різних типів тонусу автономної нервової системи. Для вирішення наукового завдання використано комплекс ефективних методів: метод варіаційної пульсометрії за Баєвським; гістологічні методи: фарбування гематоксиліном та еозином, азаном за Гейденгайном; виготовлення напівтонких зрізів, зафарбованих метиленовим синім; гістохімічні методи: за Мак-Манусом, за Габа-Дибаном за Хіларпом і Хьокфельтом, фенілгідразинова реакція; ультраструктурний метод з використанням трансмісійної електронної мікроскопії; морфометричний метод: визначення товщини та площі окремих зон залоз, площі клітин та їх ядер, кількості клітин на одиницю площі (1000 мкм<sup>2</sup>). У всіх зонах визначали ядерно-цитоплазматичне відношення (ЯЦВ) клітин, в кірковій та мозковій зонах надниркових залоз визначали площу ділянок накопичення кортикостероїдів та катехоламінів (адреналіну, норадреналіну). У щитоподібній залозі ще визначали площу фолікула, площу просвіту фолікула, висоту епітелію, вираховували: діаметр фолікула,

кількість фолікулів на 1000 мкм<sup>2</sup>; площу епітелію фолікула, площу цитоплазми, індекс Брауна, фолікулярно-колоїдний індекс. Результати досліджень опрацьовували статистично, між окремими показниками вивчали наявність кореляційних зав'язків.

За допомогою методу варіаційної-пульсометрії за Баєвським сформовано групу кролів з переважанням симпатичного тону (70 % тварин) – кролі-СТ, групу з переважанням парасимпатичного тону (11 % тварин) – кролі-ПС та групу зі зрівноваженим тоном обох відділів автономної нервової системи (19 % тварин) – кролі-НТ.

Поєднуючи гістологічні та морфометричні методи, встановлено взаємозв'язок між домінуючим тоном автономної регуляції та морфофункціональним станом паренхіми і строми ендокринних залоз. Це проявилось у структурі гіпофіза, де домінуючі позиції займають показники кролів-СТ. Серед них площа клітин-ацидофілів, яка на 4,66 мкм<sup>2</sup> перевищує ПС та на 9,76 мкм<sup>2</sup> (P<0,01) – НТ, та їх ядер, що переважають кролів-ПС на 0,88 мкм<sup>2</sup> і кролів-НТ на 2,77 мкм<sup>2</sup>. Також площа ендокриноцитів проміжної зони у симпатикотоніків лише на 1,94 мкм<sup>2</sup> переважає показники клітин у кролів-ПС і на 14,3 мкм<sup>2</sup> кролів-НТ. Що до ядер цих клітин, то тут ситуація протилежна. Різниця між площами ядер у кролів-СТ і НТ менша ніж між тваринами-СТ та ПС і становить 1,96 мкм<sup>2</sup> та 3,42 мкм<sup>2</sup> відповідно. При цьому, ядра пітуїцитів у кролів-СТ на 0,87 мкм<sup>2</sup> більші від ядер НТ, а от різниця між розміром ядер СТ та ПС є значно більшою і становить 2,14 мкм<sup>2</sup>. Тварини-нормотоніки відзначаються значною кількістю базофільних клітин, перевищуючи ці значення у кролів-СТ та ПС на 8,49 мкм<sup>2</sup> і 8,25 мкм<sup>2</sup> відповідно. Також у кролів-НТ встановлено найвище значення ЯЦВ ендокриноцитів проміжної зони гіпофіза. Парасимпатіки відзначаються

високим ЯЦВ ацидофільних клітин гіпофіза, яке у НТ та СТ має однакове значення і поступається попередній групі на 0,02 одиниці.

Результати морфометричних досліджень пінеалоцитів епіфіза доводять, що площа клітин у кролів-парасимпатикотоніків та нормотоніків відрізняється незначно, а максимальна різниця між площею ядер пінеалоцитів у цих групах тварин становить  $1,1 \text{ мкм}^2$ . Натомість, показники кролів-НТ значно нижчі порівняно з СТ. Так, площа пінеалоцитів у цих групах відрізняється на  $18,19 \text{ мкм}^2$ , а площа цитоплазми – на  $16,48 \text{ мкм}^2$ . Проте, різниця у площі ядер є незначною і становить  $1,77 \text{ мкм}^2$ .

Надниркові залози кролів-СТ відзначаються найбільшою товщиною пучкової зони за рахунок фізіологічної гіпертрофії її кортикоцитів. Суттєва різниця між групами тварин спостерігається у площі мозкової зони, яка у кролів-СТ на  $6,4 \text{ мм}^2$  більша ніж у кролів-НТ і на  $6,02 \text{ мм}^2$  порівняно з тваринами-ПС. Збільшений розмір клітин обумовлений, в основному, площею цитоплазми, адже відмінності у площі ядер між дослідними групами кролів є незначними. Так, площа ядер у пучковій зоні тварин-ПС та НТ становить відповідно  $0,9 \text{ мкм}^2$  і  $2 \text{ мкм}^2$ , а в мозковій зоні –  $1,8 \text{ мкм}^2$  і  $1,9 \text{ мкм}^2$ .

Кролі-НТ відзначаються найбільшою площею розташування кортикостероїдів та катехоламінів у надниркових залозах. Площа кортикостероїдів у них перевищує групу-СТ на  $356 \text{ мкм}^2$ , а групу-ПС – на  $1090 \text{ мкм}^2$ . Площа катехоламінів в тварин-нормотоніків є на  $440 \text{ мкм}^2$  більшою ніж у СТ та на  $480 \text{ мкм}^2$  більшою ніж у ПС. Окрім цього, у НТ розмір ядер сітчастої зони значно перевищує цей показник інших груп, різниця становить  $6,3 \text{ мкм}^2$  і  $6,7 \text{ мкм}^2$  стосовно кролів-СТ та ПС, відповідно. Також у групах НТ та ПС достовірно більші показники ЯЦВ сітчастої зони. Тварини-парасимпатикотоніки відзначаються товстою клубочковою зоною, яка на  $154 \text{ мкм}$  є товстішою ніж у СТ та на  $122 \text{ мкм}$  – ніж у НТ. Клубочкова

зона у кролів-ПС, подібно до пучкової та мозкової зон, має найбільшу товщину за рахунок найбільшої площі кортикоцитів. Певне домінування цієї групи тварин спостерігається і в площі ядра.

У сітчастій зоні більші показники площі клітин також відповідають тваринам-ПС. Кролі-СТ та НТ поступаються їм на  $22,7 \text{ мкм}^2$  і на  $46,1 \text{ мкм}^2$ , відповідно.

За даними електронної мікроскопії виявлено збільшену кількість пероксисом та мітохондрій у епінефроцитах мозкової зони надниркової залози у кролів-СТ. Це вказує на більшу активність синтетичних та енергетичних процесів у цих тварин. Їм дещо поступаються нормотоніки та парасимпатикотоніки. Така ж ситуація стосується і кортикоцитів пучкової зони, де найбільша синтетична активність також спостерігається у кролів-СТ, що проявляється розширеною гранулярною ендоплазматичною сіткою та збільшеною кількістю мітохондрій.

У пяти кролів були виявлені додаткові надниркові залози, що представлені лише клубочковою та пучковою зонами. Клітини цих зон значно менші порівняно з клітинами тих же зон у основній наднирковій залозі.

У щитоподібній залозі кролів-СТ виявлено найбільш розширені фолікули зі значною кількістю колоїду. Їх площа перевищує площу фолікулів кролів-НТ на  $1731,98 \text{ мкм}^2$ , а кролів-ПС – на  $3588,84 \text{ мкм}^2$ . При цьому, тироцити у кролів-СТ є найменшими, характеризуються найнижчою активністю та перебувають на стадії синтезу тиреоглобуліну. Кролі-НТ відзначаються значною площею епітелію, яка перевищує СТ на  $54,95 \text{ мкм}^2$  і ПС на  $517,51 \text{ мкм}^2$ . Також у тварин-нормотоніків спостерігається найвище значення фолікулярно-колоїдного індексу та найбільша кількість фолікулів на одиницю площі. Проте, основна маса цих фолікулів знаходиться у стані

спокою. Кролі-ПС, при найменшій площі фолікулів, мають найвищі епітеліальні клітини та найбільшу площу тироцитів, яка переважає НТ та СТ на  $0,07 \text{ мкм}^2$  ( $P < 0,05$ ) і  $1,23 \text{ мкм}^2$ , відповідно. Отримані показники та літературні джерела вказують на високу фізіологічну активність тироцитів у групі ПС.

Також виявлено морфо-функціональний зв'язок між типологічними особливостями автономної регуляції та показниками росту тварин. На основі показників маси тіла становлено, що тварини з парасимпатичним типом автономного тонусу володіють найкращим господарськокорисним потенціалом. У кролів-НТ цей показник мав менші значення, а в СТ – був найменшим.

Результати роботи впроваджено в начальну та науково-дослідну роботу морфологічних кафедр закладів вищої освіти України. На основі результатів досліджень, кролівничим господарствам рекомендовано проводити селекційну роботу з урахуванням типологічних особливостей автономного тонусу та формувати племінне поголів'я з тварин-НТ та ПС.

*Ключові слова:* кролі, нормотоніки, парасимпатикотоніки, симпатикотоніки, гіпофіз, епіфіз, надниркова залоза, щитоподібна залоза.

## **ABSTRACT**

*Zakrevska M.V.* Morphology of endocrine glands in rabbits with different types of autonomous tonus. – Manuscript-type qualifying scientific paper.

Dissertation aimed at obtaining a Philosophy Doctor scientific degree on a specialization 211 – Veterinary Medicine – Stepan Gzhytskyi Lviv National University of Veterinary Medicine and Biotechnologies, Lviv, Ukraine, 2020.

The dissertation paper is devoted to the study of morpho-functional features of the endocrine glands of rabbits under the regulatory influence of different types of the autonomous nervous system tonus. To solve the scientific problem, a set of the following effective methods was used: the method of variation pulsometry by Baevskij; histological methods: hematoxylin and eosin staining, Heidenhein's azan staining; preparing semi-thin sections painted with methylene blue; histochemical methods developed by McManus, by Gabu-Diban, by Hilarp and Hökfelt, phenylhydrazine reaction; ultrastructural method using transmission electron microscopy; morphometric method: determining the thickness and area of individual gland zones, the area of cells and their nuclei, the number of cells per unit of area ( $1000 \mu\text{m}^2$ ). The nuclear-cytoplasmic ratio or NC ratio of cells was determined in all zones. For the cortical and medula zones of the adrenal glands, the area of corticosteroids and catecholamines (adrenaline, noradrenaline) was determined. In the thyroid gland the follicle area, the follicle lumen area and the epithelium height were determined. Also, the follicle diameter, the number of follicles per  $1000 \mu\text{m}^2$ , follicle epithelial area, cytoplasm area, Brown index, follicular-colloid index were calculated. The research results were processed statistically and the correlation between separate indicators was studied.

Using the variation pulsometry method by Baevskij, the following groups of rabbits were formed: sympathicotonic rabbits (ST) – animals with a predominance of sympathetic tonus (70% of animals); parasympathicotonic rabbits (PS) – animals with a predominance of parasympathetic tonus (11% of animals); normotonic rabbits (NT) – animals with a balanced tonus of the sympathetic and parasympathetic centers (19% of animals).

Combining histological and morphometric methods, the relationship between the dominant tonus of autonomic regulation and the morpho-functional conditions of the parenchyma and stroma of the endocrine glands was discovered.

The relationship manifested itself in the structure of the pituitary gland, where the dominant positions are occupied by the indicators of ST rabbits. For instance, the area of acidophilic cells is  $4.66 \mu\text{m}^2$  larger than that of PS rabbits and  $9.76 \mu\text{m}^2$  larger ( $P < 0.01$ ) than that of NT rabbits. The area of their nuclei is  $0.88 \mu\text{m}^2$  and  $2.77 \mu\text{m}^2$  larger in PS and NT rabbits respectively. Similarly, the area of intermediate zone endocrinocytes in sympathicotonic rabbits exceeds the indicators of these cells in PS rabbits by only  $1.94 \mu\text{m}^2$  and by  $14.3 \mu\text{m}^2$  in NT rabbits. As for the nuclei of these cells, the situation is opposite. The difference between the areas of nuclei in ST and NT rabbits is smaller than between ST and PS rabbits amounting to  $1.96 \mu\text{m}^2$  and  $3.42 \mu\text{m}^2$  respectively. At the same time, the nuclei of pituitary cells in ST rabbits are  $0.87 \mu\text{m}^2$  larger than the nuclei of NT rabbits, but the difference between the size of the nuclei of ST and PS animals is much larger and equals to  $2.14 \mu\text{m}^2$ . Normotonic animals differ by a significant number of basophilic cells, exceeding these values in ST and PS rabbits by  $8.49 \mu\text{m}^2$  and  $8.25 \mu\text{m}^2$  respectively. Also, NT rabbits demonstrate the highest value of nuclear-cytoplasmic ratio of endocrinocytes of the pituitary gland's intermediate zone. PS animals are characterized by the high NC ratio of the pituitary gland's acidophilic cells, which has the same value in NT and ST rabbits and is inferior to the previous group by 0.02 units.

The results of morphometric studies of pinealocytes of the pineal gland show that the cell area in PS and NT rabbits differs slightly, while the maximum difference between the areas of the pinealocytes' nuclei in these groups of  $1.1 \mu\text{m}^2$ . Instead, the similar indicators of NT rabbits are much lower compared to ST rabbits. Thus, the area of pinealocytes and the area of the cytoplasm in these groups differ by  $18.19 \mu\text{m}^2$  and  $16.48 \mu\text{m}^2$  respectively. However, when it comes to the area of the nuclei, the difference is insignificant and corresponds to  $1.77 \mu\text{m}^2$ .



The adrenal glands of ST rabbits are distinguished by the greatest thickness of zona fasciculata due to the physiological hypertrophy of its corticocytes. A significant difference between the groups of animals is observed in the adrenal medulla, which in ST rabbits is  $6.4 \text{ mm}^2$  larger than in NT rabbits and  $6.02 \text{ mm}^2$  larger than in PS rabbits. The increased cell size is mainly influenced by the cytoplasm area, since the differences in the area of the nuclei between the experimental groups of rabbits are insignificant. Thus, the area of nuclei in zona fasciculata of PS and NT animals is  $0.9 \text{ }\mu\text{m}^2$  and  $2 \text{ }\mu\text{m}^2$  respectively, and  $1.8 \text{ }\mu\text{m}^2$  and  $1.9 \text{ }\mu\text{m}^2$  in the adrenal medulla.

NT rabbits differ by the largest area of corticosteroids and catecholamines in the adrenal gland. The area of corticosteroids in NT rabbits exceeds the ST group by  $356 \text{ }\mu\text{m}^2$ , and the PS group by  $1090 \text{ }\mu\text{m}^2$ . The area of catecholamines in normotonic animals is  $440 \text{ }\mu\text{m}^2$  and  $480 \text{ }\mu\text{m}^2$  larger than in ST and PS rabbits respectively. Additionally, in NT rabbits, the size of the reticular zone nuclei significantly exceeds the same indicator of the other groups and the difference is  $6.3 \text{ }\mu\text{m}^2$  and  $6.7 \text{ }\mu\text{m}^2$  for ST and PS rabbits respectively. Also, the NC ratio of the reticular zone in the groups of NT and PS animals is significantly higher. Parasympathicotonic animals are characterized by a thick glomerular zone, which is  $154 \text{ }\mu\text{m}$  and  $122 \text{ }\mu\text{m}$  thicker than that of ST and NT animals respectively. The glomerular zone in PS rabbits, like zona fasciculata and adrenal medulla, has the greatest thickness at the expense of the largest area of corticocytes. A certain dominance of this group of animals is also observed when it comes to the area of the nucleus.

In the reticular zone, larger cell area values also correspond to PS animals. The indicators of ST and NT rabbits are smaller by  $22.7 \text{ }\mu\text{m}^2$  and  $46.1 \text{ }\mu\text{m}^2$  respectively.

Electron microscopy research revealed an increased number of peroxisomes and mitochondria in epinephrocytes of the adrenal medulla in ST rabbits. This indicates a greater activity of synthetic and energy processes in these animals. Normotonic and parasympathicotonic rabbits are somewhat behind. The same conclusions apply to the corticocytes of zona fasciculata, where the greatest synthetic activity is also observed in ST rabbits, which is manifested by an expanded granular endoplasmic reticulum and an increased number of mitochondria.

In five rabbits, additional adrenal glands were found, which are represented only by the glomerular zone and zona fasciculata. The cells of these zones are much smaller compared to the cells of the same zones in the main adrenal gland.

The most dilated follicles with a significant amount of colloid were found in the thyroid gland of ST rabbits. Their area exceeds the area of follicles in NT rabbits by  $1731.98 \mu\text{m}^2$ , and in PS rabbits by  $3588.84 \mu\text{m}^2$ . In this case, the thyrocytes in ST rabbits are the smallest, characterized by the lowest activity and remain at the stage of thyroglobulin synthesis. NT rabbits are marked by a significant area of the epithelium, which exceeds the ST and PS rabbits by  $54.95 \mu\text{m}^2$  and  $517.51 \mu\text{m}^2$  respectively. Normotonic animals also enjoy the highest value of follicle-colloid index and the largest number of follicles per unit of area. However, an overwhelming majority of these follicles is not active. With the smallest area of follicles, PS rabbits have the highest epithelial cells as well as the largest area of thyrocytes, which is  $0.07 \mu\text{m}^2$  ( $P < 0.05$ ) and  $1.23 \mu\text{m}^2$  larger in NT and ST animals respectively. The obtained indicators compared to the literature sources indicate a high physiological activity of thyrocytes in the group of PS rabbits.

The morpho-functional relationship between the typological features of autonomous regulation and growth indicators of animals was also revealed. Based

on body weight indicators, it was found that animals with parasympathetic type of autonomic tonus have the best economic potential. Being somewhat lower in NT rabbits, it reaches its lowest value in ST rabbits.

The results of the study are introduced into the initial and research work of morphological departments of higher educational establishments in Ukraine. Based on the research results, rabbit farms are recommended to carry out selection process taking into account the typological features of autonomous tonus and form breeding stock of NT and PS animals.

*Key words:* rabbits, normotonic rabbits, parasympathicotonic rabbits, sympathicotonic rabbits, pituitary gland, pineal gland, adrenal gland, thyroid gland.

### СПИСОК ПУБЛІКАЦІЙ ЗДОБУВАЧА

1. **Zakrevska M. V.**, Tybinka A. M. Peculiarities of microstructure of the suprarenal glands of rabbits with different types of autonomic tone. *Regulatory Mechanisms in Biosystems*. 2019, 10(4), 415–421.

2. **Закревська М. В.**, Тибінка А. М. Варіаційно-пульсометричне дослідження кролів. *Науково-технічний бюлетень Державного науково-дослідного контрольного інституту ветеринарних препаратів та кормових добавок і Інституту біології тварин*. 2019, 20(2), 230237.

3. **Zakrevska M. V.**, Tybinka A. M. Histological characteristics of accessory adrenal glands of rabbits with different types of autonomous tonus. *Scientific Messenger of LNU of Veterinary Medicine and Biotechnologies. Series: Veterinary Sciences*. 2019. Vol. 21 (93). P. 125–130.

4. **Закревська М. В.**, Тибінка А. М. (2019). Порівняльна морфологія надниркових залоз та додаткових надниркових залоз кролів. *Збірник*

матеріалів науково-практичної конференції “Прикладні аспекти морфології експериментальних і клініч-них досліджень” (Тернопіль, 10–11 жовтня 2019 р.) : Тези доповідей, 72–74.

5. **Zakrevska M. V.**, Tybinka A. M. Histological structure of the thyroid gland in rabbits with different types of autonomous tonus. Scientific Messenger of LNU of Veterinary Medicine and Biotechnologies. Series: Veterinary Sciences. 2020. Vol. 22, (98). P. 119-127.

6. Зайцев О. О., **Закревська М. В.**, Тибінка А. М.: патент на корисну модель № 143098, України: МПК (2020.01) G01N 1/00, G01N 33/48. Спосіб збереження адгезії парафінових гістозрізів до поверхні предметного скла при фарбуванні за Габа-Дибаном. № u 2020 00669; заявл. 04.02.2020; опубл. 10.07.2020.

## ЗМІСТ

	Стор.
<b>АНОТАЦІЯ</b>	2
<b>СПИСОК ПУБЛІКАЦІЙ ЗДОБУВАЧА</b>	10
<b>ПЕРЕЛІК УМОВНИХ ПОЗНАЧЕНЬ</b>	13
<b>ВСТУП</b>	14
<b>РОЗДІЛ 1. ОГЛЯД ЛІТЕРАТУРИ</b>	19
1.1. Варіаційна-пульсометрія	19
1.2. Морфологічні особливості гіпофіза	19
1.3. Морфологічні особливості епіфіза	24
1.4. Морфологічні особливості щитоподібної залози	26

1.5. Морфологічні особливості надниркових залоз	30
Висновок до розділу 1	35
<b>РОЗДІЛ 2. ВИБІР НАПРЯМКІВ ДОСЛІДЖЕНЬ, МАТЕРІАЛИ ТА МЕТОДИ ВИКОНАННЯ РОБОТИ</b>	36
2.1. Відбір тварин та методика проведення електрокардіографічного та варіаційно-пульсометричного досліджень	36
2.2. Методика гістологічного та гістохімічного досліджень	37
2.3. Методика електронно-мікроскопічного	38
2.4. Характеристика морфометричних показників при дослідженні окремих ендокринних залоз	39
2.5. Статистичне опрацювання результатів та матеріальне забезпечення морфометричних досліджень	40
<b>РОЗДІЛ 3. РЕЗУЛЬТАТИ ВЛАСНИХ ДОСЛІДЖЕНЬ</b>	41
3.1. Варіаційно-пульсометричне дослідження кролів	41
3.2. Мікроскопічна та ультраструктурна характеристика надниркових залоз кролів з різними типами автономного тону	46
3.3. Мікроскопічна та ультраструктурна характеристика щитоподібної залози кролів з різними типами автономного тону	80
3.4. Мікроскопічна та морфометрична характеристика гіпофіза кролів з різними типами автономного тону	99
3.5. Мікроскопічна та морфометрична характеристика епіфіза кролів з різними типами автономного тону	111
Висновок до розділу 3.	116
<b>РОЗДІЛ 4. УЗАГАЛЬНЕННЯ ТА ОБГОВОРЕННЯ РЕЗУЛЬТАТІВ ДОСЛІДЖЕНЬ</b>	117
<b>ВИСНОВКИ</b>	126

<b>ПРОПОЗИЦІЇ ВИРОБНИЦТВУ</b>	128
<b>СПИСОК ВИКОРИСТАНИХ ДЖЕРЕЛ</b>	129
<b>ДОДАТКИ</b>	152

### **ПЕРЕЛІК УМОВНИХ ПОЗНАЧЕНЬ:**

Кролі-НТ - нормотоніки

Кролі-СТ- симпатикотоніки

Кролі-ПС- парасимпатикотоніки

АНС – автономна нервова система

Мо – мода (величина інтервалу R-R)

АМо – амплітуда моди (кількість, виражена у % інтервалів R-R)

$\Delta x$  – варіаційний розмах (різниця між граничними інтервалами R-R).

ІАР – індекс автономної рівноваги

ІН – індекс напруження регуляторних систем

АПР – автономний показник ритму

ЯЦВ – ядерно-цитоплазматичне відношення клітин

SE – стандартна помилка середнього

x – вибіркове середнє

r-кореляційний зв'язок (за Пірсоном)

ДНЗ – додаткова надниркова залоза

ЕПС – ендоплазматична сітка

## ВСТУП

### **Актуальність теми.**

Кролівництво є однією з галузей тваринництва, яке дає можливість отримати різноманітну продукцію у відносно короткі терміни: це хутро, пух та дієтичне м'ясо (Гриневич И.П., Палкин Г.Г., 1994; Ерин А.Т., Плотников В.Л., 1990). Проте розвиток кожного окремого кроля залежить не лише від умов утримання, але й від функціонування його організму, як цілісної системи. А це в свою чергу забезпечується особливостями автономної регуляції та гормонального статусу (Шмидт – Ниельсен, К., 1982; Ноздрачев А.Д., Поляков Е.Л., Федин А.Н., 2009).

У процесі онтогенезу формується три основні типи автономної регуляції функцій організму: симпатотонічний, нормотонічний, парасимпатотонічний, які через регуляторні впливи на функціонування серцево-судинної системи координують процеси становлення організму. Дані закономірності виявлені й досліджені на коровах і телятах (Кононенко В.С. та ін., 1991; Перленбетов М.А., 1991; Гуменна О.С., 1998, Демус Н.В., 2015), свинях та курях (Тибінка А.М., 2005, 2018), вівцях (Зайцев О. О., 2012).

Вказані типи АНС (автономної нервової системи) обумовлюють перебіг трофічних процесів у тканинах, а також регулюють синтез і виділення гормонів через гіпоталамо-гіпофізарний шлях (IdrisKh Thamer, 2012; Selim A, El Nahass E (2016).

Вивченню ендокринних залоз тварин присвячено багато праць. При дослідженні гіпофізу (N. Chatterjee, P. Chakrabarti, 2014; Yoshiki Takeuchi at al., 2013; Sarah Larkin and Olaf Ansorge, 2017; М.И. Балаболкин, 1978; F. Yoshimura, H. Nogami, T. Yashiro, 1982;) встановлено, що для росту молодняку найбільш важливим є соматотропний гормон гіпофіза, який приймає безпосередню участь у метаболізмі, зокрема посилює синтез

протеїну, стимулює перетворення вуглеводів у ліпіди та спільно з інсуліном регулює утворення глікогену в печінці.

Гормони щитоподібної залози відповідають за обмін протеїнів, стимулюють ріст тканин та сприяють розмноженню остеобластів, які відповідають за формування осьового скелету (Nunez J., 1988; Греннер Д., 1993).

Структурні та функціональні особливості надниркових залоз, представлені у працях Пашинин Н. С., 2007; Tanaka S. et al., 1990, 1995; Kerr J., Nakeem N. et al., 1993, демонструють їх роль у розвитку стрес-реакції. При цьому, клітини кіркового шару надниркових залоз секретують гормон кортизон, що відповідає за адаптацію, резистентність і стресостійкість організму кроля (Дедов И.И., Фадеев В.В., Мельниченко Г.А., 2002; Милуков В.Е., Богданов А.В., 2011; Милуков В.Е. та ін., 2012). Вказані процеси мають безпосередній вплив на формування продуктивних показників їхнього організму, що є важливою характеристикою для промислового тваринництва.

На даний час у доступній літературі немає досліджень про зв'язок морфо-функціонального стану залоз внутрішньої секреції з типом автономного тонусу кролів.

**Зв'язок роботи з науковими програмами, планами, темами, грантами.** Дисертаційна робота є фрагментом науково-дослідної тематики кафедри нормальної та патологічної морфології і судової ветеринарії Львівського національного університету ветеринарної медицини та біотехнологій імені С. З. Гжицького «Патоморфологічна діагностика заразних і незаразних хвороб тварин і птиці та оцінка якості продуктів тваринного походження» (номер державної реєстрації – 0116U004261), яка виконувалася протягом 2016–2020 років.



### **Мета і завдання дослідження.**

Встановити вплив типологічних особливостей автономного тонусу на структуру ендокринних залоз кролів. Щоб розкрити мету роботи, поставлено наступні завдання:

- на основі показників серцевого ритму дослідити тип сукупного тонусу автономних центрів в організмі кролів;
- встановити зв'язок між типом автономного тонусу та морфологічними особливостями надниркових залоз кролів;
- охарактеризувати зв'язок між типом автономного тонусу та мікроскопічною будовою додаткових надниркових залоз кролів;
- дослідити структуру щитоподібної залози у кролів з різними типами автономного тонусу.
- встановити вплив типу автономного тонусу на морфологію гіпофізу кролів;
- дослідити структурні особливості епіфізу у кролів з різними типами автономного тонусу.
- охарактеризувати зв'язок між типом автономного тонусу та масою тіла кролів.

*Об'єкт дослідження:* формування онтогенетичного зв'язку між типологічними характеристиками автономного тонусу та морфо-функціональними особливостями ендокринних залоз кролів.

*Предмет дослідження:* структурна організація та її проекція на функціональні характеристики ендокринних залоз у кролів з різним типом автономного тонусу.

**Методи дослідження:** варіаційна пульсометрія – для встановлення автономного тонусу нервової системи кролів; зоотехнічні – для встановлення живої маси та проведення кореляції з типом автономного тонусу; анатомічне

препарування – виокремлення окремих фрагментів тканинних структур; гістологічні з метою проведення гістоморфометричних досліджень виявлення окремих елементів тканин; гістохімічні – виявлення топографічної локалізації гормонів; трансмісійна електронна мікроскопія – для вивчення ультраструктурної організації клітин; статистичні – визначення вірогідності результатів досліджень.

**Наукова новизна отриманих результатів.** Вперше показано наявність трьох типів автономного тонусу в організмі кролів: симпатикотонія, нормотонія та парасимпатикотонія. Розподіл тварин між цими групами був нерівномірний. Домінуюча кількість (70%) тварин належала до симпатикотоніків, майже в 4 рази менше було нормотоніків (19%) і найменше (11%) – парасимпатикотоніків. Доведено, що у кролів різних груп спостерігаються відмінності у структурі ендокринних залоз. При цьому, уперше показано вплив типу автономного тонусу на товщину окремих зон, кількість секреторних гранул і пероксисом, площу катехоламінів і кортикостероїдів в надниркових залозах кролів. Встановлено, що в 33% тварин-ПС, 20% НТ та 16% СТ розвиваються додаткові надниркові залози. Морфологія щитоподібної залози при різній типології автономної регуляції характеризується відмінностями в площі фолікулів, кількості апікальних гранул і колоїдних вакуоль, формі тироцитів. Показано, що зв'язок між особливостями автономної регуляції та мікроструктурою гіпофізу проявляється в розмірах ацидофільних ендокриноцитів, ядер нейроцитів і клітин проміжної зони та показниках ЯЦВ ендокриноцитів аденогіпофіза. Структура епіфізу реагує на типологічні особливості автономного тонусу зміною площі і кількості пінеалоцитів, площі їхніх ядер та показника ЯЦВ.

Вперше охарактеризовано вплив типу автономного тонусу на кореляційні зв'язки між морфологічними показниками ендокринних залоз.

Обґрунтовано застосування методу варіаційної-пульсометрії для визначення кролів з кращим стресостійким потенціалом та доведено вплив тонусу автономної нервової системи на масу тіла кролів, а, отже, і на їх продуктивність та господарську корисність.

**Практичне значення отриманих результатів.** Результати дисертаційної роботи можуть бути використані в промисловому кролівництві для прогнозування продуктивності тварин на основі маси їх тіла та для формування племінного стада, включивши метод варіаційної пульсометрії до критеріїв відбору тварин. Отримані результати варто враховувати при формуванні раціонів для кролів, аналізі конверсії корму, розробці критеріїв утримання тварин.

Практичну корисність результатів досліджень підтверджує отриманий патент України на корисну модель «Спосіб збереження адгезії парафінових гістозрізів до поверхні предметного скла при фарбуванні за Габа-Дибаном». № 143098. Представлена у патенті модифікація методу виготовлення гістологічних препаратів, може використовуватися при проведенні гістологічних досліджень.

**Особистий внесок здобувача.** Автор особисто провела опрацювання літературних джерел, встановлення в кролів типологічних особливостей автономного тонусу, відбір матеріалу, проведення гістологічних та гістохімічних досліджень, оформлення ілюстративно-наочних матеріалів, опрацювання отриманих результатів та їх аналіз, статистичну обробку та формулювання висновків. Відбір матеріалу для електронно-мікроскопічного дослідження, виготовлення та опрацювання електроннограм проводилося спільно із завідувачем лабораторії електронної мікроскопії ЛНУВМБ імені С. З. Гжицького О. О. Зайцевим.

**Апробація матеріалів дисертації.** Основні результати досліджень обговорювались та отримали загальне схвалення на щорічних звітах кафедри нормальної та патологічної морфології і судової ветеринарії ЛНУВМБ імені С.З. Гжицького (2017–2020), науково-технічній раді ЛНУВМБ імені С.З. Гжицького (2017–2020), а також на: науково-практичній конференції: «Практичні аспекти морфології експериментальних і клінічних досліджень» (м. Тернопіль, 2019), VIII Міжнародній науково-практичній конференції «Ветеринарні препарати: розробка, контроль якості та застосування» (м. Львів, 2019 р.)

**Структура та обсяг дисертації.** Основний зміст роботи викладено на 148 сторінках комп'ютерного тексту. Дисертація складається із вступу, огляду літератури, вибіру напрямків досліджень, матеріалів та методів виконання роботи, результатів власних досліджень, узагальнення та обговорення результатів дослідження та висновків, ілюстрована 84 рисунком та 6 таблицями. Список використаних літературних джерел містить 214 найменувань, у тому числі 114 латиницею.

## РОЗДІЛ 1

### ОГЛЯД ЛІТЕРАТУРИ

#### 1.1 Варіаційна пульсометрія

Дослідження серцевого ритму (пульсометрія), як діагностичний метод, вже тривалий час викликає зацікавлення науковців. Зміни у серцевому ритмі та коливання стінок судин відмічали у своїх працях Гален, Руф Эфеський, Бянь Цяо та ін. Проте, математичний аналіз варіабельності кардіоінтервалів почали застосовувати лише у другій половині 20 ст. Саме тоді Р. М. Баєвський розробив його для дослідження стану серцево-судинної та

нервової систем людей та тварин, які готувалися до польотів в космос [4]. На даний час, варіаційну пульсометрію застосовують для прогнозування захворювань та визначення функціональних можливостей серця та судин у спортсменів [126, 192], а також при вивченні захворювань інших органів, зокрема головного мозку [153, 158, 169]. Даний метод дозволяє, на основі аналізу серцевого ритму, охарактеризувати особливості загального тонузу автономної нервової системи. Три відділи останньої регулюють функціональні параметри серцевого м'яза: симпатичний відділ (нейрони бокових рогів грудного сегмента спинного мозку) – здійснюють стимулюючий вплив; парасимпатичний відділ (блукаючий нерв) – здійснює пригнічуючий вплив; метасимпатичний відділ (провідникова система серця) – забезпечує автоматизм. При цьому, різне поєднання тонузу симпатичного та парасимпатичного відділів встановлює відповідний тип автономних впливів на міокард. [4, 65].

### 1.2 Морфологічні особливості гіпофіза

Як орган гіпофіз був відомий ще з древності, проте лише у 18073732222D%B%D%B%D%51XVIII ст. італійський анатом Джованні Доменік Санторіні виділив передню і задню долі. Зв'язок пітуїтарної залози з організмом став відомий завдяки досліді Бернгарда Цондека і Зельмара Ашгейма у 1927 р., на основі якого був доведений вплив аденогіпофізу на статеве дозрівання. В 1930 р. Корнер відкрив пролактин. Проте уже в 1908 р. хірург Юліус Хохенегг вперше провів операцію по видаленню збільшеного гіпофізу у людини [21].

Філогенетично передній відділ первинної ектодермальної нервової трубки у ланцетника поділяється на три міхури: передній, середній і задній. У передньому розрізняють передній відділ головного мозку і проміжний мозок, а у

задньому виділяють мозочок та довгастий мозок. Дистальну та проміжну долю гіпофіза розрізняють уже у круглоротих, нейрогіпофіз вперше з'являється у рептилій [62].

У кролів закладка нервової системи завершується в передплідному періоді хоча закладається вона з 8 доби. Зачатки гіпофізу та епіфізу сформовані уже на 12 добу. За цей період на передньому кінці кишкової трубки формується стомодеум, з якого після розриву ротової пластинки утвориться ротова порожнина. Ектодермальний епітелій дорсальної частини ротової порожнини утворює виступ – порожнину Ратке (порожнина Сесселя, гіпофізарна порожнина). В той же час формується виріст основи проміжного мозку, який опускається вниз на зустріч виросту ротової бухти. Гіпофіз формується внаслідок взаємодії двох зачатків: ектодермального, з якого формується аденогіпофіз і нейрального, який дає початок нейрогіпофізу [1, 17, 95].

Гіпофіз (лат. *Hypophysiscerebrigræc. hypo* – під + *physis* – утворення) – (пітуїтарна залоза, нижній мозковий придаток) у кролів розміщений у гіпофізарній ямці турецького сідла (*sella turcica*) на поверхні клиноподібної кістки, позаду зорового перехресту (хіазми). Його вага становить 0,0016% від маси тіла, розміри 5x3 мм. [1, 163].

Зовнішньо гіпофіз вкритий твердою мозковою оболонкою, яка зрощена з власною оболонкою гіпофіза. Тверда мозкова оболонка натягнена між спинкою турецького сідла і виростами клиноподібної кістки, таким чином формується діафрагма турецького сідла, в центрі якої є отвір – лійка, яка формується внаслідок потовщення сірого горба гіпоталамуса, і містить ядра, зв'язані з терморегуляцією та обміном речовин. Через лійку проходить виріст задньої долі гіпофіза – гіпофізарна ніжка, яка і зв'язує гіпофіз з гіпоталамусом [1, 61, 94, 95].

У гіпофізі виділяють дві долі адено- і нейрогіпофіз. Аденогіпофіз складається з передньої (дистальної), проміжної і туберальної частин. Дистальна лежить безпосередньо у турецькому сідлі, проміжна межує з порожниною Ратке і нейрогіпофізом, а туберальна частина дещо виступає до діафрагми. Нейрогіпофіз побудований зі задньої частини, серединного підвищення і гіпофізарної ніжки, яка переходить у лійку [1, 61].

Васкуляризація гіпофіза відбувається через гіпофізарні артерії, що відгалужуються від внутрішньої сонної артерії, і розпадаються на капіляри, які пронизують проміжну частку та аденогіпофіз, де формують портальні вени. Нейрогіпофіз, кровопостачається через нижню гіпофізарну артерію і кавернозний синус. Іннервуються частки гіпофіза також окремо одне від одного. Нейрогіпофіз тісно пов'язаний з гіпоталамусом і в ньому закінчуються волокна супраоптичного, паравентрикулярного та аркуатного ядер. Натомість, аденогіпофіз володіє переважно нервовими волокнами симпатичного відділу автономної нервової системи [8].

Мікроскопічно в аденогіпофізі виділяють хромофільні та хромофобні клітини, серед хромофільних розрізняють ацидофільні та базофільні клітини, які містять в собі гранули. До ацидофільних відносять соматотропоцити та лактотропоцити, до базофільних – тиреотропоцити, кортикотропоцити і гонадотропоцити. Хромофобні клітини не мають гранул і в основному займають центральне положення у аденогіпофізі. Вони носять назву фолікулярно-зірчастих клітин [22, 61, 63, 205].

Основну частину гіпофіза займають соматотропоцити. Це невеликі округлі клітини з центрально розміщеним ядром, які, переважно, розташовуються поблизу кровоносних капілярів. В активних соматотропоцитах у вигляді розширених вакуоль та мікробульбашок міститься значних розмірів комплекс Гольджі. Окрім того, у молодих тварин

в період росту дані ендокриноцити містять невелику кількість секреторних гранул та добре розвинену та розширену гранулярну ендоплазматичну сітку [95]. Соматотропоцити продукують гормон росту, основний вплив якого заключається в регуляції обміну протеїну, підвищенні синтезу протеїнів та розвитку стромы. Також, цей гормон регулює ліпідний та вуглеводний обміни, зокрема, підвищує захоплення жирних кислот м'язами та їх депонування, і затримує глюкозу в організмі. Окрім того, відомо що зниження кількості амінокислот та жирних кислот в крові сприяє активації соматотропоцитів та стимулює секрецію гормону росту [8].

Другим типом клітин аденогіпофіза є лакотропоцити – це великі ацидофільні клітини неправильної форми, які займають не більше 2% усіх клітин передньої частки гіпофіза, а у самців їх практично не виділяють [95]. Проте ці ендокриноцити продукують філогенетично один з найдревніших гормонів гіпофіза – пролактин, основною функцією якого є стимуляція лактогенезу [8].

Серед базофільних клітин виділяють крупні, полігональні тиреотропоцити, у яких слабо розвинений комплекс Гольджі, паличкоподібні мітохондрії та секреторні гранули різного розміру. Основною функцією даних клітин є продукція тиреотропних гормонів, синтез яких залежить від рівня тиреоїдних гормонів в крові. Адже, тиреотропний гормон гіпофіза спричиняє розростання тиреоцитів щитоподібної залози, збільшення висоти епітелію фолікулів, зменшення кількості колоїду та зменшення діаметру фолікула, що є наслідком активації синтезу тиреоїдних гормонів та виділення їх в кров [8].

Кортикотропоцити аденогіпофіза, як і тиреотропоцити відносяться до базофільних ендокриноцитів аденогіпофіза. Це невеликі зірчасті клітини, що розташовуються поодаль від капілярів і розсіяні по всьому об'єму передньої



частки гіпофіза. У цих клітин незначна кількість інтрацитоплазматичних секреторних гранул, вакуоляризована ендоплазматична сітка, і величезний комплекс Гольджі зі значною кількістю ламел, вакуоль та мікробульбашок [95]. Кортикотропоцити продукують адренкортикотропний гормон, який стимулює синтез протеїну та секрецію кортикостероїдів у кірковій зоні наднирникових залоз. При стресі відмічено швидке збільшення секреції адренкортикотропного гормону і його виділення у кров за рахунок великої кількості депонованого у кортикотропоцитах гормону [8].

До базифільних клітин також відносять гонадотропоцити, які, в свою чергу, бувають фолікулостимулюючі та лютеїнізуючі. Всі гонадотропоцити крупні клітини, проте фолікулостимулюючі ендокриноцити розташовуються поблизу судин та мають погано виражений комплекс Гольджі, а от лютеїнізуючі гонадотропоцити – це клітини овальної форми зі значною кількістю секреторних гранул та невираженою гранулярною ЕС, що розташовуються, переважно, поблизу проміжної зони гіпофіза [95]. Основною функцією даних клітин є продукція фолікулостимулюючого та лютеїнізуючого гормонів, які стимулюють утворення та дозрівання фолікулів як в період ембріогенезу, так і під час овуляції, а також активують стероїдогенез в яєчниках та сім'яниках [8].

Окрім ендокриноцитів в аденогіпофізі виділяють також невеликі, агранулярні фолікулярно-зірчасті клітини з тонкими, довгими відростками цитоплазми, що проникають між ендокриноцитами у напрямку перикарпілярного простору. Дані клітини на сьогоднішній день активно вивчаються, адже відкриті вони були лише у 1955 році за допомогою електронної мікроскопії. Серед їх функцій відома фагоцитарна активність відносно дегенеративних ендокриноцитів аденогіпофіза, продукція факторів росту та цитокінів, а також паракринна регуляція аденогіпофіза [40].

Проміжна частка гіпофіза складається з полігональних світлих клітин зі значною кількістю секреторних гранул, які іменують меланотропоцитами. Окрім них трапляються невеликі, темні зірчасті клітини з відростками. Меланоцитстимулюючі клітини продукують меланоцитстимулюючий гормон, основна функція якого заключається у регуляції зміни кольору шкіри, шерсті та пір'я [95].

Задня частка гіпофіза – нейрогіпофіз представлена нервовими клітинами – пітуїцитами. Це світлі полігональні клітини з базофільними ядрами, які дуже відрізняються за формою. По цій причині їх прийнято поділяти на астро-, оліго- та мікропітуїцити. Проте основною особливістю усіх типів є наявність довгих нейросекреторних аксонів з нейросекреторними гранулами по всій їх довжині. Ці гранули ще називають тільцями Херінга і вони представляють собою нейросекрет, зміщений з гіпоталамуса по аксонах гіпоталамо-гіпофізарного пучка [95]. Цей нейросекрет ні що інше, як вазопресин та окситоцин гіпоталамуса. В свою чергу основною функцією вазопресину або антидіуретичного гормону є осморегуляція нирок, а окситоцин відповідає за родову діяльність та молоковіддачу. Також слід зазначити, що дані гормони стимулюють секрецію адренкортикотропного, тиреотропного та соматотропного гормонів передньої частки гіпофіза [8].

### 1.3 Морфологічні особливості епіфіза

Свою назву епіфіз отримав від К. Галена у II століття н.е. – «пінус» - сосна, «епіфізіс» - шишка, нарід (пінеальна залоза, шишкоподібне тіло, *corpus pineale*, *epiphysis cerebri*, третє око, аджна-чакра, «Око вічності», Око Шиви, Око мудрості (джбана Чакші), «Житло душі» (Декарт), «Око свідінь» (Шопенгауер)). Проте перша згадка про епіфіз, як орган ясновачення належить індійським йогам. Анатомічно він був описаний Герофілдом за 300

років до н.е. і вважався клапаном для контролю психічної рівноваги. Зображення епіфіза як залози одним з перших зробив Андрей Везалій. Леонардо да Вінчі вважав залозу вмістилищем душі («камера здорового глузду»). Французький філософ Рене Декарт – місцем злиття матеріального і духовного [91].

Мелатонін – гормон епіфіза – був відкритий американським дерматологом Аароном Лернером у 1958 році. Він займався вивченням вітіліго, і у науковій публікації 1917 року знайшов дані про те, що подрібнені епіфізи кролів викликають знебарвлення шкіри пуголовків. У 1953 році Аарон Лернер пише статтю про знебарвлення шкіри жаби екстрактом епіфіза бугая. В ході проведеної роботи була ідентифікована структура гормону N-ацетил-5-метоксітриптамін, який отримав назву «мелатонін» (від грецьких слів *melas* - чорний і *tosos* - праця) це відкриття було опубліковане у Аароном Лернером у 1958 році в науковому журналі «Journal of American Chemical Society». В той же час Фаррелл виділив адреногломерулотропін, який стимулює секрецію альдостерону [197].

Еволюційно розрізняють пінеальну та парапінеальну залозу. У круглоротих присутні два цих органа, але вони не мають структури залози і виконують світлочутливу функцію. Парапінеальна залоза збережена лише у міног, ящірок і жаб. У риб з'являється залозиста структура органа. У земноводних, а також змій та ящірок епіфіз розміщений безпосередньо під прозорою шкірою в отворі черепа. Він має будову схожу до будови ока. Це невеликий мішечок заповнений скловидною речовиною, оболонкою схожою до рогівки і нервом, який від нього відходить. Уже в земноводних залоза виділяє мелатонін. Крокодили, мурахоїди і броненосці не мають пінеальної залози. У птахів і ссавців це нейроендокринний орган, який виділяє мелатонін, серотонін та адреногломерулотропін. Проте у різних видів будова

його дуже відрізняється. Епіфіз гризунів має в основному паренхіматозну будову, у птахів навпаки залозиста структура, що частково нагадує фолікули. Епіфіз великої рогатої худоби має фібрилярну нейрогліальну тканину, а у приматів це паренхіма розділена пучками сполучної тканини [60, 67, 90, 98].

Внутрішньоутробно шишкоподібна залоза розвивається з дивертикулу верхньої частини проміжного мозку. Формуються дві долі з епендимальної тканини, між якими виникає епіфізарна бухта. Надалі долі зближуються між собою і зростаються в єдиний орган. Від епіфізарної бухти залишається лише шишкоподібне заглиблення (*recessus pinealis*). Передня доля складається з клітин передньої вистелики епіфізарної бухти, задня – із секреторної епендими дистальної бухти [91, 94].

Епіфіз закладається ще у плідний період, проте його остаточний розвиток відбувається постнатально [26]. У 90-добовому віці майже усі пінеалоцити кроля досягають останньої фази дозрівання і за формою та розміром схожі до клітин дорослої тварини.

Шишкоподібна залоза у кроликів, як і в інших гризунів добре розвинена, паличководної, циліндричної форми. Її вага приблизно 0,016 г. Епіфіз знаходиться в зоні між великими півкулями і чотиригорбиковим тілом. Його ніжки прирощені до заднього краю зорових горбів. Власне епіфіз тісно прилягає до великої мозкової вени (Галенової) [1].

Васкуляризація шишкоподібної залози відбувається від внутрішніх сонних та хребтових артерій, відгалуження яких формують сітку навколо чотиригорбикового тіла, від якої в товщу залози проникають дрібні артеріоли. Відтік крові забезпечується безпосередньо системою великої мозкової вени. Іннервується шишкоподібна залоза нервовими волокнами таламуса та вінцевим ганглієм шийного вузла симпатичної нервової системи, волокна якого проникають в залозу з м'якої мозкової оболонки [8].

Гістологічно в епіфізі розрізняють пінеальні та нейрогліальні клітини. Пінеалоцити – залозисті, полігональні, крупні клітини зі світлою або темною цитоплазмою, що залежить від їх функціональної активності та стадії розвитку. Пінеальні клітини декретують велику кількість біологічно активних речовин серед яких: серотонін, мелатонін, вазопресин, вазотоцин, антигонадотропін, адреногломерулотропін та ін. При тому, що пінеальна залоза повністю ще не вивчена, але деякі її функції відомі. Серед основних це регуляція циркадних ритмів, яка здійснюється через секрецію мелатоніну та його вплив на мозкову активність. Також експериментально відомо, що біологічно активні речовини епіфізу блокують дію соматотропіну та статеве дозрівання, призупиняють процеси старіння [18].

#### 1.4 Морфологічні особливості щитоподібної залози

Щитоподібна залоза була відома ще з древності. Опис її знаходимо в працях, що датуються 2838 р. до н. е. [99, 164]. Проте ранні згадки про залозу зв'язані в основному з її захворюванням [52, 98, 114]. Достатньо точний анатомічний опис залози зустрічається в роботах Леонардо да Вінчі і Андрея Везалія. Саме Везалій дав залозі її першу назву – гортана (ларингіальна) [15]. А щитоподібною її назвав у 1656 англійський лікар Томас Вартон. Усі наступні згадки в роботах Парацельса, Карла Адольфа фон Базедова, Моріца Шиффа, Жака Луї Ревердіна, Теодора Кохера, Н. Вельямінова і е. Шаллі в основному зв'язані з патологією, хірургією та біохімією залози і її гормонів [15, 39].

Як ендокринний орган щитоподібна залоза вперше з'являється у круглоротих. У всіх філогенетично нижче розміщених організмів є її попередник – ендостиль. У ланцетника на вентральній стороні глотки є тироксин-синтезуючі клітини [111]. У міноги орган має вигляд дифузно

розміщеної залозистої тканини, а у риб спостерігаються деякі класові відмінності. У костистих риб фолікули об'єднані у залозу, проте їх аналоги є у інших органах, дводишні риби мають збережений зв'язок щитовидної залози і глотки, натомість у акул і скатів з'являється сформована тиреоїдна залоза розміщена поряд з гілками нижньої щелепи. У амфібій залоза представлена двома круглими частками в ділянці під'язикової кістки. Рептилії мають сформований перешийок. Натомість у птахів дві долі залози розділені й знаходяться у грудній порожнині. У всіх ссавців залоза розміщена у шийній частині [9, 84, 206].

Щитоподібна залоза в онтогенезі формується з двох зачатків. На рівні першої-другої пари зяберних кишень формується вип'ячування вентральної стінки глотки, яке опускається до третьої-четвертої пари зяберних кишень. Таким чином формується епітеліальний тяж, який має ендодермальне походження. Він зв'язаний з глоткою щитовидно-язиковою протокою, яка згодом редукується і від неї залишається лише сліпий отвір на корені язика. Дистальний кінець епітеліального тяжа роздвоюється, а проксимальний редукується і залишається у вигляді перешийка щитоподібної залози. Ця частина залози ще у внутрішньоутробному періоді буде продукувати тироксин та трийодтиронін [71, 88].

У зачаток щитоподібної залози латерально врастають ультимобронхіальні тіла, що є похідними четвертої пари зяберних кишень і нервового гребеня. Саме вони дають початок С-клітинам, які продукують кальцитонін [11, 21].

Щитоподібна залоза (09001080118000000200 [лат.](#) *glandula thyroidea*) складається з правої і лівої плоских часток, що по формі нагадують трикутник, а також перешийка, який з'єднує їх на рівні від 5 до 9 трахейних кілець. Частки залози займають вентральну ділянку трахеї від передніх рогів

щитоподібного хряща до 9 трахейного кільця. Вага залози в середньому становить 0,013% від маси тіла тварини, її розміри 17x7 мм. На кожній частці виділяють роги, що направлені краніально [1].

Васкуляризація щитоподібної залози відбувається за рахунок верхніх та нижніх щитоподібних артерій, окрім них до залози відгалужуються гілки артерій гортані та трахеї. Відтік крові відбувається верхніми, нижніми та непарною щитоподібними венами. Іннервується залоза від шийних спінальних гангліїв і блукаючого нерва. Проте інтерфолікулярно розміщується багато симпатичних волокон [8].

Щитоподібна залоза, належить до гіпоталамо-гіпофізарно-тиреоїдної системи [176]. У кроля вона складається з двох часток, з'єднаних тонким перешийком та розташована на гортані і трахеї в межах від переднього рогу щитоподібного хряща до 9-го трахейного хрящового кільця. [1]. Гормони, які продукує щитоподібна залоза, впливають на ріст організму, розвиток статевої і нервової систем та беруть участь в обміні речовин [101, 107, 121, 135, 151, 157].

Гістологічно у паренхімі щитоподібної залози виділяють тиреоїдині, парафолікулярні та інтерфолікулярні клітини.

Фолікулярні тиреоїдині клітини – тироцити складають основну масу паренхіми залози. Ці клітини вистеляють фолікули і апікальним полюсом направлені у його просвіт, а базальна мембрана тироцитів – це периферія фолікула, яка тісно пов'язана з перикапілярним простором. На апікальному полюсі розміщуються мікрівілі, а на базальному формуються складки цитоплазми для збільшенні площі контакту клітини з капілярами. У цитоплазмі тироцитів розміщується добре розвинена гранулярна ендоплазматична сітка, ближче до апікальної поверхні значна кількість мітохондрій, крупні вакуолі комплексу Гольджі, апікальні гранули та

колоїдні вакуолі. Серед темних тиреоцитів трапляються також світлі клітини, які мають більшу кількість колоїдних вакуоль у цитоплазмі, погано розвинену гранулярну ЕС та малу кількість мітохондрій. Проте світлі тиреоцити як і темні обов'язково апікальною поверхнею направлені до колоїду, а часто випинаються у просвіт фолікула. Функція тиреоцитів заключається у синтезі та виділенні колоїду, зворотній його реабсорбції та синтезі тиреотропних гормонів з наступним їх виділенням в кров. Дані гормони симулюють метаболізм, пришвидшують окисні процеси у тканинах головного мозку та впливають на метаболізм [8, 95].

Інтерфолікулярні клітини формують окремі острівки, а по своїй структурі нагадують тиреоцити. У їх цитоплазмі добре розвинена гранулярна ендоплазматична сітка, розширені вакуолі, лізосоми та невелика кількість секреторних гранул [95].

Парафолікулярні С-клітини мають світлу цитоплазму, значну кількість інтрацитоплазматичних гранул, а також вони не контактують з колоїдом, адже розташовуються парафолікулярно. Це великі округлі клітини, зі значною кількістю інтрацитоплазматичних гранул та добре розвиненим комплексом Гольджі. Трапляються вони, в основному, в центральній частині залози і розміщуються там поодинокі, а, іноді, невеликими групами. С-клітини щитоподібної залози продукують тиреокальцитонін, гормон, що знижує рівень Са у крові. [8, 95].

Особливим у щитоподібній залозі є процес синтезу та виділення гормонів. Він відбувається у кілька етапів: перший – синтез та зберігання. З амінокислот, моносахаридів та йодиду крові в тиреоцитах синтезується тироглобулін, який шляхом екзоцитозу апікальних гранул вивільняється у колоїд у просвіті фолікула. Там відбувається йодизація тироглобуліну внаслідок якої утворюються молекули тироксину. В колоїді вони



накопичуються і зберігаються; другий виділення. Псевдоподії тироцитів ендоцитують колоїд в цитоплазму, де утворюються колоїдні вакуолі, вони зливаються з лізосомами утворюючи фагосоми. Які, в свою чергу, спрямовуються до базальної мембрани тироцита і шляхом дифузії вивільняють гормони у перикапілярний простір [57, 95].

### 1.5 Морфологічні особливості надниркових залоз

Вперше надниркові залози були описані італійським анатомом Бартоломео Еустахіо у 1563 році проте він не приділив органам належної уваги і про них забули більше як на 300 років. Наступні згадки про залозу знаходимо у роботах Фрідріха Арнольда 1831 р., Н. Нагеля 1836 р., Томаса Аддісона 1855 р., який першим описав бронзову хворобу. А у 1894 році Джордж Оливер лікар з Харрогейта не провів експеримент ввівши своєму меншому сину витяжку з наднирників тварини. Своїм відкриттям він поділився з професором Шефером у Лондоні і після проведених на собаках експериментів була відкрита вазоконстрикторна дія речовини наднирників. Проте свою назву ця речовина отримала лише у 1900 році, коли японський хімік Джокіч Такаміне розробив технологію отримання і описав адреналін [19, 74, 102, 130, 196].

Філогенетично надниркові залози розвиваються з двох зачатків:ектодермального – мозкова зона і мезодермального – кіркова зона [10, 29]. Усі тварини еволюційно нижчі від круглоротих позбавлені будь-яких інтраренальних зачатків. У акул і скатів залоза представлена двома полосами інтраренальної тканини, що лежать поблизу нирок. У риб обидві зони існують окремо, часткове їх зрощення можна спостерігати у амфібій і рептилій. Кіркова зона у птахів щільно з'єднана з мозковим шаром і формує

надниркову залозу у вигляді полоски, яка розміщена вздовж черевної аорти [3, 28, 69, 72].

Вивченням надниркових залоз займалися давно, багато з цих робіт присвячені органогенезу їх у внутрішньоутробному періоді [3, 41, 43, 48-50].

Кіркова речовина надниркових залоз в ембріогенезі закладається першою і має мезенхімальне походження [3, 33]. Вона формується внаслідок потовщення целомічного епітелію по обидві сторони від брижейки. Ці потовщення являють собою інтерреналові тіла, які в свою чергу є зачатками первинної фетальної кори адреналових залоз [82]. В подальшому з неї буде розвиватися дефінітивна кора, формування якої повністю завершується у перший рік життя тварини. У цей період залози зменшуються в об'ємі за рахунок дегенерації внутрішньої тимчасової кори [46, 47]. З целомічного епітелію формуються також статеві валики, що є зачатками гонад [87, 91].

Мозкова речовина надниркових залоз має ектодермальне походження і в ранньому ембріогенезі представляє собою скупчення парагангліонарних хромафінних тілець, які продукують норадреналін, а дещо пізніше і адреналін. Хромафінні клітини з симпатичних вузлів концентруються вздовж медіального краю інтрареналового тіла, вростають у нього і там розмножуються [14, 42].

Надниркові залози (09001080118000000200лат. *gl. suprarenalis*) парні органи, овальної форми, блідо-жовтого кольору вагою 0,21–0,26% від маси тіла. Правий розміщений на рівні 12 грудного хребця біля воріт нирки і прилягає до вентральної медіальної її сторони. Лівий розміщений на рівні другого поперекового хребця між аортою і нирковою артерією [1].

Гістологічно у наднирниках виділяють дві зони: кіркову і мозкову. В свою чергу кіркова зона має капсулу, яка сформована з колагенових та ретикулярних волокон, а також субкапсулярну зону, побудовану з дрібних

малодиференційованих кортикоцитів. До неї також входять клубочкова зона, основна функція якої кінцевий етап синтезу мінералокортикоїдів. Їх попередником є кортикостерон, що надходить з пучкової зони, де також виробляється глюкокортикоїди такі як кортизол і кортизон. В останній сітчастій зоні продукуються аналоги андрогенів та естрогенів. Мозкова зона сформована з великих світлих та дрібних темних хроматофінних клітин, які продукують адреналін і норадреналін відповідно [23, 61, 95, 108].

Кровопостачання надниркових залоз відбувається за рахунок трьох основних артерій *a. suprarenalissup.*, *a. suprarenalimediai*, *a. suprarenalisinferior*. Вони входять у кору і у субкапсулярній зоні формують сітку артеріол, яка опускається через всю кіркову зоні і входить у мозковий шар. Проте є ще, так звані, власні артерії *aa. perforantes*, *aa. medullares*, які проникають безпосередньо в мозкову зону і там формують капілярну сітку. В подальшому капіляри мозкової зони зливаються з капілярами кіркової. За рахунок такої будови кожен хромофітоцит з однієї сторони дотичний до артеріоли, а з іншої до венули. Венули в свою чергу впадають в *v. centralis*, яка самостійно переходить у *v. cavacaudalis* з правої сторони і у *v. renales* з лівої. Проте не вся венозна кров з наднирника потрапляє у центральну вену. За даними М. П. Сапина (1960) вени капсули надниркових залоз анастомозують з венами жирової капсули нирок, печінки, селезінки, підшлункової залози, шлунка і стравоходу [1, 76, 77].

Надниркові (адреналові) залози поряд з щитоподібними та параштитоподібними залозами є периферичними ендокринними органами [32]. У період ембріогенезу адреналові залози формуються з епітеліальної тканини (кора надниркових залоз) та з нейроендокринних хромофінних клітин нервової тканини гангліозної пластинки (мозкова зона) [142, 143]. Самі ж хромофінні клітини разом симпатичними нейронами розвиваються

зі спільних попередників – симпатоадреналових клітин [141, 199]. Тому вже в цей період встановлюється тісний зв'язок надниркових залоз з автономною нервовою системою особливо її симпатичним відділом.

Гістологічна структура адреналової залози неодноразово вивчалася у різних класів тварин з врахуванням їх біологічних особливостей та умов проживання. У земноводних окремі види клітин розміщені хаотично і тому залоза не поділена на зони, у хромофінних клітинах присутні гранули адреналіну та норадреналіну [115, 124, 165]. Сезонні зміни в активності залози, а також її внутрішньоутробний розвиток, як ланки філогенезу, вивчено у плазунів [119, 160, 186]. У змії виявлено гістохімічні особливості хромафінних клітин [175]. У птахів є два типи хромофінних клітин (епінефроцити та норепінефроцити) [167, 193]. Ці клітини також характеризуються хаотичним розташуванням, проте у залозі все ж виділяють підкапсулярний шар, центральну та периферичну зони залози [144, 209]. Залози парнокопитних тварин досліджено у віковому та статевому аспектах [131, 150], а також з врахуванням породних чи видових особливостей [112, 181]. Вказані фактори також впливають на структуру надниркових залоз численних видів гризунів [132, 173, 187, 191]. Значні видові особливості встановлено в структурі надниркових залоз китоподібних [203] та приматів [184, 195]. Серед дослідних тварин неодноразово траплялися і кролі, у яких структуру надниркових залоз вивчали з погляду ембріогенезу [81, 146], кровопостачання [156], фізіологічних і патологічних станів [109, 202] та впливу хімічних речовин [117, 162]. Іннервація надниркових залоз з боку симпатичного відділу автономної нервової системи здійснюються через нерви поперекового стовбура, а також черевні, брижові та ниркові сплетення. Парасимпатична іннервація забезпечується блукаючим нервом [179, 185].

Особлива увага при морфологічних дослідженнях приділялася клітинному складу надниркових залоз. Встановлено, що їх клітини мають різну структуру та функцію, залежно від зони, до якої належать [103, 201]. Кожна зона продукує гормони, що відповідають за широкий спектр функціональних процесів в організмі тварини, серед яких вторинні статеві ознаки, тиск крові, мінеральний та вуглеводний обміни, а також стрес [128, 137, 171, 194].

Адренкортикоцити клубочкової зони розташовуються безпосередньо під капсулою надниркової залози і формують загнуті у клубочки структури. Клітини видовженої, дещо сплющеної форми. Особливістю їх є наявність у цитоплазмі значної кількості ліпідних крапель. Мітохондрії видовжені, комплекс Гольджі добре розвинений. Ендокриноцити цієї зони продукують альдостерон – мінералокортикоїдний гормон, який регулює рівень Na у крові [8, 57, 95].

Адренкортикоцити пучкової зони – це великі полігональні клітини зі світлою цитоплазмою, які розташовуються у наднирковій залозі довгими радіальними тяжами. У їх цитоплазмі значно менше ліпідних гранул, порівняно з клітинами клубочкової зони, мітохондрії більш округлі та містять гладку ендоплазматину сітку. Клітини цієї зони продукують глюкокортикоїдні гормони, серед яких кортикостерон, кортизон та кортизол. Ці гормони приймають участь у вуглеводному, протеїноаому та ліпідному обмінах, стимулюють глюконеогенез, сприяють відкладенню глікогену в печінці та м'язах [8, 57, 95].

Остання зона кори надниркових залоз – сітчаста. Адренкортикоцити цієї зони різко поліморфні з невеликою кількістю ліпідних гранул і мітохондріями, що, повністю заповнюють цитоплазму. Розташовуються клітина даної зони хаотично, а іноді переплітаються з мозковою зоною.

Синтезують вони стероїдні гормони: андрогени та естрогени, які сприяють розвитку вторинних статевих ознак, стимулюють імунну відповідь та обмін речовин [8, 57, 95].

Мозкова речовина надниркових залоз сформована хромофінними клітинами, які являються видозміненими нейронами. Серед них розрізняють епінефроцити або адреналові клітини, які складають основну масу мозкової зони залози та норепінефроцити або норадреноцити. Епінефроцити – масивні, полігональні клітини з великою кількістю секреторних гранул. Норепінефроцити дещо світліші з ексцентрично зміщеним ядром та щільними гранулами. Обидва типи цих клітин, дещо схожі і виділяють катехоламіни. Проте, адреналін є гормоном і володіє судино звужуючим ефектом, підвищує артеріальний тиск, розширює судини головного мозку, підвищує рівень глюкози, посилює розпад глікогену. Норадреналін, в свою чергу, є медіатором з тими ж властивостями [8, 57, 95].

Різний тонус симпатичних та парасимпатичних центрів, обумовлює формування в організмі тварин окремих типів автономної регуляції, які мають вплив на його морфологію [198]. У кролів встановлено подібні впливи на структуру додаткових надниркових залоз [213].

## Висновок до розділу 1

Представлені багаточисельні морфологічні дослідження детально розкривають гістологічну та ультраструктурну організацію щитоподібної і надниркових залоз, гіпофізу та епіфізу. Виявлено достатню кількість праць що до гістохімічних досліджень ендокринних залоз. Поряд з тим, є обмаль статей, у яких відображено особливості прояву інтегруючого впливу

автономного тонусу у тварин і вони, в основному, представлені роботами працівників кафедри нормальної та патологічної морфології та судової ветеринарії Львівського національного університету ветеринарної медицини та біотехнології імені С. З. Гжицького.

Отже, вивчення зв'язку між типом автономного тонусу нервової системи та морфо-функціональним станом ендокринних залоз має фундаментальний характер у розкритті різних аспектів нейрогуморальних взаємозв'язків у регуляції гомеостазу.

## РОЗДІЛ 2

### ВИБІР НАПРЯМКІВ ДОСЛІДЖЕНЬ, МАТЕРІАЛИ ТА МЕТОДИ ВИКОНАННЯ РОБОТИ

#### 2.1 Відбір тварин та методика проведення електрокардіографічного та варіаційно-пульсометричного досліджень

Дисертаційна робота виконувалася впродовж 2016-2020 рр. у навчально-дослідній лабораторії кафедри нормальної та патологічної морфології і судової ветеринарії, та у лабораторії електронної мікроскопії Львівського національного університету ветеринарної медицини та біотехнологій імені С. З. Гжицького.

Дослідження проводили на 32 кролях-самцях (*Oryctolagus cuniculus*) породи Термонська біла, віком 4 міс. З метою адаптації та запобігання стресу, тварин протягом семи діб утримували в умовах навчально-дослідної лабораторії кафедри на тому самому раціоні, що й у господарстві, з вільним доступом до води. Перед проведенням варіаційної пульсометрії кролів зважували на вазі МК-15,2-ТН20.

Перед електрокардіографічним дослідженням видаляли шерстний покрив зап'ястка передньої правої лапи, заплесни задньої лівої лапи та грудини. Запис електрокардіограми проводили без використання наркозу. Кролям у спинному положенні на звільнені від шерсті ділянки накладали електроди з марлевою прокладкою, змоченою у сольовому розчині. Для запису електрокардіограми використали реограф (модель – Р4-02), що має електрокардіографічний канал, а також реєструючий прилад (модель Н338-6П). Швидкість протяжки стрічки при записі кардіосигналу становила 250 мм/с. Отримані електрокардіограми опрацьовували варіаційно-пульсометричним методом з дослідженням не менше 100 інтервалів R-R [4].

При цьому, враховували наступні показники: моду ( $M_0$ ) – величина інтервалу R-R, який трапляється найчастіше, амплітуду моди ( $AM_0$ ) – кількості (виражена у %) інтервалів R-R, що формують моду,  $\Delta x$  – варіаційний розмах – різниця між найдовшим та найкоротшим інтервалами R-R. З вищевказаних показників математично враховували похідні показники: ІАР – індекс автономної рівноваги ( $IAP = AM_0/\Delta x$ ), АПР – автономний показник ритму ( $APR = 1/M_0 \times \Delta x$ ), ІН – індекс напруження регуляторних систем ( $IN = AM_0/2 \times M_0 \times \Delta x$ ) [4]. Також на основі кардіограми визначили частоту серцевих скорочень у тварин.

На основі отриманих результатів, дослідних тварин поділили на три групи: кролі-парасимпатикотоніки (ПС) – 4 тварини – з домінуванням тону парасимпатичних центрів, кролі-нормотоніки (НТ) – 6 тварин – мали зрівноважений тонус симпатичного та парасимпатичного відділів та кролі-симпатикотоніки (СТ) – 22 тварин – з домінуванням тону симпатичних центрів.

## 2.2 Методика гістологічного та гістохімічного дослідження



Для відбору гістологічного матеріалу кролів піддавали евтаназії шляхом передозування хлороформу. Від кожної тварини відбирали фрагменти надниркових та щитоподібних залоз, а також гіпофіз та епіфіз. Фіксували їх у: 10% нейтральному водному розчині формаліну та рідині Буена, у рідині Беккера та суміші дихромату калію та хромату калію. Для морфологічних та гістохімічних досліджень, окрім фенілгідазинової та хромофінної реакцій, фрагменти зневоднювали через висхідний ряд спиртів та хлороформів після чого заключали у парафінові блоки. З отриманих блоків на мікротомі МС-2 виготовляли зрізи товщиною 7 мкм., які монтували на предметне скло, а після їх висихання фарбували гематоксиліном Маєра та еозином [65], ставили PAS-реакцію за Мак-Манусом [55], азаном за Гейденгайном [55, 74], альдегід-фуксином за Габа-Дибаном [35, 74].

Для якісного гістохімічного виявлення гормонів надниркових залоз застосовували фенілгідазинову реакцію (виявлення кортикоїдів) та хромофінну реакцію по Хілларпу і Хьокфельту (виявлення гормонів мозкової зони) [55]. Для вищевказаних гістохімічних реакцій, половинки лівої надниркової залози фіксували у рідині Бекера та суміші дихромату калію з хроматом калію. Після чого шматочки органів промивали та заключали в желатин. На заморожуючому мікротомі МЗ-2 виготовляли зрізи товщиною 20 мкм., монтували їх на предметне скло і заключали в полівініловий спирт.

### 2.3 Методика електронномікроскопічного дослідження

Фрагменти надниркових залоз також відбирали для електронномікроскопічного дослідження. Їх фіксували у 2% розчині чотириокису осмію на 0,1 М фосфатному буфері Міллоніга рН 7,36 впродовж 2 годин у термосі за температури танучого льоду. Після фіксації промивали у фосфатному охолодженому буфері Міллоніга [166], дегідрували в етанолі зростаючої

міцності з різницею концентрації 10%, починаючи з 70% розчину етанолу на дистильованій воді по 10 хв. у кожному. Витримували у 3 порціях абсолютного етанолу по 10 хв у кожному, переносили в 2 порції пропілен-оксиду по 5 хв і просмолювали 24 год. в суміші аралдиту наступного складу: Аралдіт М, ущільнювач НУ964 1:1, ретельно змішавши. До 20 мл цього розчину додавали 0,4 мл каталізатора DY064 та 0,6 мл дибутилфталату. Потім просмолені фрагменти переносили у поліпропіленові форми зі свіжою сумішшю аралдиту на 24 год при 60° С для полімеризації [86]. Сформовані блоки заточували у вигляді трапеції та закріпивши у тримач блоків за допомогою скляного ножа отримували напівтонкі зрізи товщиною 1 мкм та ультратонкі зрізи товщиною 90 н. на ультрамікросомі фірми LKB-2188 (Швеція). Напівтонкі зрізи монтували на предметному склі, підігриваючи на приладі фірми LKB-2208 MULTIPATE (Швеція). Прикріплені напівтонкі зрізи фарбували метиленовим синім [106]. З наступним заключенням у розчин полістеролу на ксилолі та подальшим покриттям покривним склом. Ультратонкі зрізи монтували на опорні сітки виловлюючи з дистильованої води, висушували в термостаті при 60 С протягом доби, з подальшим контрастуванням цитратом свинцю по Рейнольдсу та ураніл-ацетатом [86]. Взірці переглядали і фотографували в трансмісійному електронному мікроскопі Tesla BS-500, при прискорюючій напрузі 60 кV. Фотофіксацію здійснювали з використанням фотоплівки ФТ-41П. Отримані негативи переводили у цифровий формат за допомогою фотосканера Epson perfection V500 photo та пакету програмного забезпечення до нього.

#### 2.4 Характеристика морфометричних показників при дослідженні окремих ендокринних залоз

На гістологічних препаратах за допомогою програмного забезпечення Aperio Image Scope визначали наступні морфометричні показники:

1. Надниркові та додаткові надниркові залози: площу зрізу надниркової залози, товщину та площу капсули і окремих зон (клубочкової, пучкової, сітчастої та мозкової), площу клітин та їх ядер у цих зонах, а також кількість цих клітин на одиницю площі ( $1 \text{ мм}^2$ ). У всіх зонах визначали ядерно-цитоплазматичне відношення (ЯЦВ) клітин (площа ядра/площа цитоплазми). Також в кірковій та мозковій зонах визначали площу ділянок накопичення кортикостероїдів та катехоламінів (адреналіну, норадреналіну). Дане дослідження проводили шляхом визначення оптичної щільності при допомозі програми ImageJ 1.37с.;

2. Щитоподібна залоза: площу фолікула, площу просвіту фолікула, висоту епітелію, площу тироцита, площу ядра тироцита. На основі цих показників, вираховували: діаметр фолікула ( $d=2(\sqrt{S/\pi})$ ), де:  $d$  – діаметр фолікула;  $S$  – площа фолікула;  $\pi$  – математична константа = 3,14); кількість фолікулів на  $1000 \text{ мкм}^2$ ; площу епітелію фолікула (різниця між площами фолікула та його просвіту); площу цитоплазми тироцита (різниця між площами клітини та її ядра); ЯЦВ; індекс Брауна (діаметр фолікула/ $2*(\text{висота епітелію фолікула})$ ); фолікулярно-колоїдний індекс (площа епітелію/площа колоїду) [7, 93].

3. Гіпофіз: площу клітин та ядер різних зон, кількість їх на одиницю площі, ЯЦВ.

4. Епіфіз: площу клітин та ядер, кількість їх на одиницю площі, ЯЦВ.

### 2.5 Статистичне опрацювання результатів та матеріальне забезпечення морфометричних досліджень

Статистичне опрацювання результатів досліджень та кореляційний аналіз проводили за допомогою програми «StatPlus2008». При цьому,

визначали:  $\bar{x}$  – вибіркове середнє, SE – стандартна помилка середнього,  $r$  – кореляційний зв'язок (за Пірсоном). Для встановлення вірогідності відмінностей між показниками окремих груп кролів використовували Student's t test. У таблицях цю вірогідність представляли у формі: \* –  $P < 0,05$ ; \*\* –  $P < 0,01$ ; \*\*\* –  $P < 0,001$ .

Готові гістологічні препарати опрацьовували та фотографували з використанням мікроскопів та камер МБС-10 з камерою «Konus # 5829» та Leica DM-2500 (Switzerland) з камерою Leica DFC450C і програмного забезпечення Leica Application Suite Version 4.4 [Build:454] Leica Microsystems (Switzerland) Limited.

Під час досліджень повністю дотримувалися вимог етичного ставлення до тварин, що використовуються під час експериментальних досліджень (Страсбург, 1986; Київ, 2001), а методика проведення досліджень схвалена етичною комісією Львівського національного університету ветеринарної медицини та біотехнологій Імені С. З. Гжицького (2016).

## **РОЗДІЛ 3**

### **РЕЗУЛЬТАТИ ВЛАСНИХ ДОСЛІДЖЕНЬ**

#### **3.1. Варіаційно-пульсометричне дослідження кролів**

Результати проведених досліджень свідчать, що кожна тварина характеризується індивідуальними особливостями тонузу симпатичних та парасимпатичних центрів, що відображається у відмінностях варіаційно-пульсометричних показників. У сукупному результаті це проявляється

формуванням певного типу автономних впливів в організмі тварин (табл. 3.1.1).

Таблиця 3.1.1

**Показники варіаційно-пульсометричного дослідження кролів ( $x \pm SE$ ),**

Показники	Групи кролів		
	Кролі-СТ,	Кролі-НТ,	Кролі-ПС,
Маса тварини, кг	3,66±0,09	3,67±0,24	3,92±0,43
Частота серцевих скорочень, уд./хв.	248,17±7,02	229,09±15,0	204,38±10,88
Mo, с	1,21±0,02	1,40±0,04***	1,43±0,07***
АМо, %	24,6±1,65	17,6±0,68*	11,3±0,89**
Δх, с	0,09±0,01	0,18±0,02***	0,45±0,20***

Примітка: \* P<0,05 – \*; P<0,01 – \*\*; P<0,001 –\*\*\*. Тварин-СТ (n=22) приймали за основу і з ними порівнювали тварин-НТ (n=6) та ПС (n=4).

Аналізуючи таблицю 3.1.1 слід зазначити, що у кролів-нормотоніків та кролів-парасимпатикотоніків показники Mo приблизно однакові, проте значно більші, ніж у тварин-СТ. Кролі-НТ переважають їх на 0,19 с (P<0,001), а кролі-ПС на 0,22 с (P<0,001). Ці дані вказують на швидше серцебиття у кролів-симпатикотоніків, так як їхні інтервали R-R (повне серцеве скорочення) коротші. За даними Гаврилової, зростання величини моди свідчить про підвищення адаптованості організму [16]. Імовірно, кролі-НТ та ПС здатні краще пристосовуватися до умов навколишнього середовища та менш чутливі до його змін.

Частота появи однакових кардіоінтервалів дає можливість визначити АМо, яка вказує на рівень стабільності серцевих скорочень. У тварин-симпатикотоніків даний показник найвищий. Кролі-НТ поступаються їм на 7% (P<0,05), а кролі-ПС на 13,3% (P<0,01). Коркушко та ін. 2012 встановили,

що зростання амплітуди моди свідчить про домінування симпатичної нервової регуляції [56].

Варіаційний розмах, як і амплітуда моди, характеризує стабільність серцевих скорочень. Проте ці два показники обернено пропорційні. Якщо зростає АМо, то варіаційний розмах знижується. Вважається, що цей показник відображає вплив парасимпатичної нервової системи [86]. Тому, кролів з найвищим  $\Delta x$  відносять до групи парасимпатикотоніків і вони на 0,36 с ( $P < 0,001$ ) переважають групу-СТ. У кролів-нормотоніків різниця дещо менша, їхній показник  $\Delta x$  перевищує показник симпатикотоніків на 0,09 с ( $P < 0,001$ ).

Наступні показники обчислюються на основі попередніх і дозволяють більш комплексно охарактеризувати автономний тонус. Індекс автономної рівноваги змінюється за рахунок АМо та  $\Delta x$  і вказує на співвідношення симпатичної та парасимпатичної автономної регуляції серцевого ритму. Таким чином, прослідковується закономірність, при якій ІАР зростає при високому показнику АМо та низькому  $\Delta x$  [4, 5]. Це виражено у кролів-СТ. На противагу їм, група-ПС, у яких найнижчий показник АМо та найвищий  $\Delta x$ , що призводить до зниження ІАР на 248,22 одиниці порівняно з кролями-симпатикотоніками. Тварини-НТ займають середню позицію, а їхній ІАР нижчий від кролів-СТ на 173,38 одиниць.

Автономний показник ритму характеризує парасимпатичну складову загального автономного тонусу. Тому, низькі його значення вказують на зростання парасимпатичних впливів в організмі тварин [5, 138]. Відповідно, серед досліджених груп кролів найвищі значення АПР відповідали тваринам-СТ, кролі-нормотоніки поступаються їм на 5,84 одиниць ( $P < 0,001$ ). Зрозуміло, що найменше значення АПР належить кролям-ПС.

Індекс напруженості регуляторних систем, який ще називають стрес-індексом, дозволяє зрозуміти яким шляхом формується сукупний тонус автономних центрів у кожного організму. Це має важливе значення, оскільки, симпатотонія може виникати на фоні підвищеного симпатичного тону і нормального парасимпатичного тону, або на фоні нормального симпатичного тону і зниженого парасимпатичного тону. Аналогічні варіанти характерні й для формування парасимпатотонії. Високі значення ІН вказують на низьку витривалість організму і низькі пристосувальні рефлексії [4, 5]. Це найбільш виражено у кролів-симпатикотоніків. Значно нижчий (на 74,99 одиниць) даний показник у групі НТ. І найменший ІН у кролів-ПС (на 103,07 одиниць нижчий порівняно з СТ). Для візуалізації відмінностей варіаційно-пульсометричних показників для кожної групи тварин побудовано варіаційну гістограму (рис. 3.1.1-3.1.3).

Рис. 3.1.1. Варіаційна гістограма кролів-симпатотоніків.	Рис. 3.1.2. Варіаційна гістограма кролів-нормотоніків.
----------------------------------------------------------	--------------------------------------------------------

Рис. 3.1.3. Варіаційна гістограма кролів-парасимпатотоніків.

Варіаційна гістограма кролів-симпатикотоніків за тривалістю R-R інтервалів зміщена в сторону їх мінімальних значень, має вузьку основу та найбільшу висоту. У кролів-нормотоніків тривалість інтервалів R-R, та діапазон їх величин збільшується. Тому варіаційна гістограма тварин цієї групи стає ширшою та нижчою. У кролів-парасимпатикотоніків інтервали R-R стають найтривалішими та найбільш варіативними. Це обумовлює максимальну ширину варіаційної гістограми та її мінімальну висоту.

Оскільки автономна нервова система кролів-симпатикотоніків, характеризується домінуванням симпатичного тону, тому вона перебуває в стані певного постійного напруження. Внаслідок цього, тварини важче адаптуються до навколишніх змін та є менш стійкими до стресів порівняно з кролями інших груп. Це знаходить своє відображення у частоті серцевих скорочень та масі тіла досліджених тварин. Очевидним є те, що найбільша частота серцевих скорочень спостерігалася у кролів-СТ ( $248,17 \pm 7,02$  уд./хв.). Зниження симпатичних впливів у кролів-НТ супроводжується зменшенням цього показника на  $19,08$  уд./хв. Ще рідшим пульс стає внаслідок посилення парасимпатичних впливів у кролів-ПС –  $204,38 \pm 10,88$  уд./хв., що є на  $43,79$  уд./хв. меншим порівняно з симпатикотоніками.

Щодо маси тіла, то кролі-ПС характеризувалися її найбільшим значенням –  $3,92 \pm 0,43$  кг. Це є на  $230$  г більше ніж у кролів-СТ, маса тіла яких становить  $3,69 \pm 0,09$  кг. і є найнижчою серед досліджуваних груп. У тварин-нормотоніків маса тіла  $3,8 \pm 0,19$  кг, різниця між ними та кролями-СТ становить  $120$  г.

На зв'язок між показниками серцевого ритму та масою тіла також вказують результати кореляційного дослідження. Так, у тварин-СТ встановлено прямий середній кореляційний зв'язок між масою тіла та показником  $M_0$  ( $r=0,35$ ) і слабкий прямий зв'язок між масою тіла та  $\Delta x$  ( $r=0,13$ ). У кролів-НТ теж спостерігається прямий середній кореляційний зв'язок між вказаними показниками, проте він є дещо вищим ніж в попередній групі і відповідно становить  $r=0,69$ ,  $r=0,60$ . Найбільш сильні кореляційні зв'язки встановлено у тварин-ПС. Між масою тіла та  $M_0$  цей зв'язок є зворотнім ( $r=-1$ ), а між масою тіла та  $\Delta x$  – прямий ( $r=0,88$ ).

Отже, у дослідних кролів встановили три типи автономного тону: симпатикотонію (70 % тварин), нормотонію (19 % тварин) та



парасимпатикотонію (11 % тварин). Кролям-СТ відповідають найвищі значення АМо на фоні найнижчих показників Мо та Δх. У тварин-ПС виявлено протилежну ситуацію – найнижчий показник АМо та найвищі показники Мо та Δх. Маса тварин має найбільші значення у кролів-ПС і найменші – у кролів-СТ, а також корелює з показниками моди та варіаційного розмаху.

Результати досліджень опубліковано у науковій праці:  
Закревська М. В., Тибінка А. М. (2019) [38].

### **3.2. Мікроскопічна та ультраструктурна характеристика надниркових залоз кролів з різними типами автономного тону**

У кролів надниркові залози розміщуються у черевній порожнині на рівні 12 грудного хребця – права залоза і на рівні другого поперекового хребця – ліва (рис. 3.2.1).

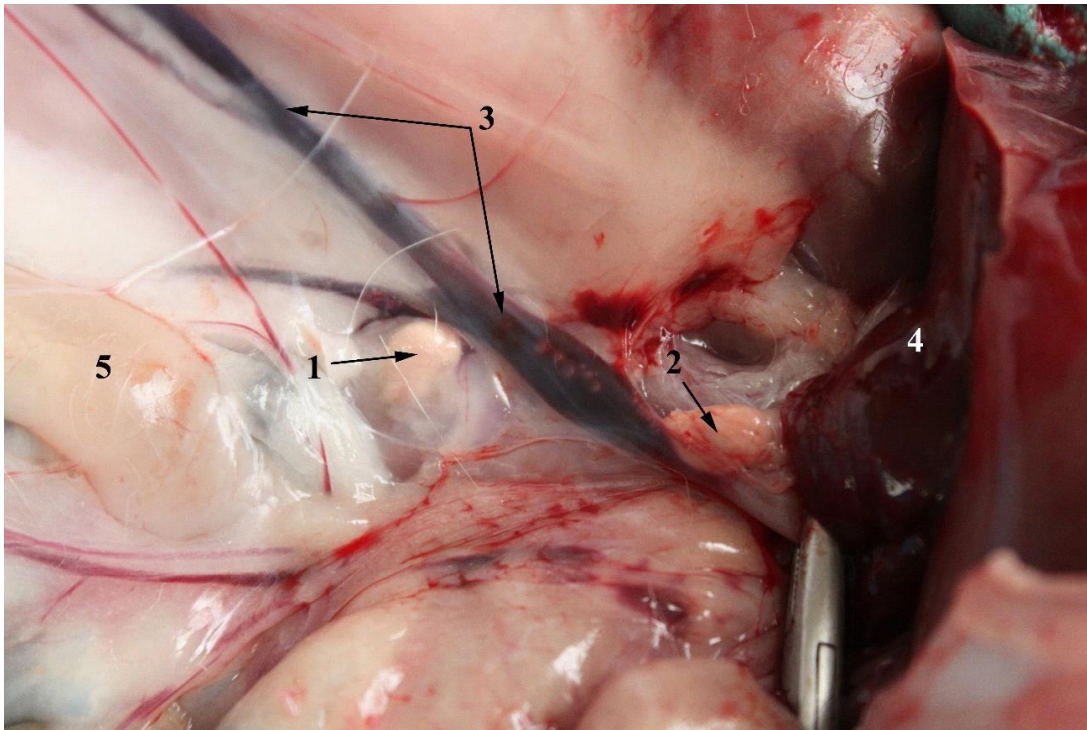


Рис. 3.2.1. Надниркові залози кроля: 1 – ліва залоза, 2 – права залоза, 3 – каудальна порожниста вена, 4 – печінка, 5. – жирова тканина. Макропрепарат.

За результатами гістологічного та морфометричного досліджень мікроструктури встановлено, що товщина сполучнотканинної капсули надниркової залози найбільша у представників групи симпатикотоніків (табл. 3.2.1). У тварин двох інших груп її товщина є меншою на 41,3 мкм – у кролів-НТ та на 33,8 мкм – у кролів-ПС. Дані розбіжності зумовлені відмінностями у гістоструктурі органу, що проявляються різною кількістю жирових включень та масивних судин у складі капсули (рис. 3.2.2, 3.2.3).

Таблиця 3.2.1.

**Розміри капсули та окремих зон надниркових залоз кролів ( $x \pm SE$ )**

Показник	Групи кролів
----------	--------------

	Кролі-СТ	Кролі-НТ	Кролі-ПС
Товщина капсули, мкм	88,1±24,0	46,8±16,6	54,3±9,3
Товщина клубочкової зони, мкм	301,0±18,0	333,0±90,0	455,0±152,0
Товщина пучкової зони, мкм	1463,0±98,0	1410,0±281,0	1308,0±205,0
Площа мозкової зони, мм <sup>2</sup>	6,74±5,33	0,34±0,10	0,76±0,45
Довжина мозкової зони, мкм	2707,0±378,0	2941,0±1243,0	2897,0±1521,0
Ширина мозкової зони, мкм	809,0±144,0	307,0±56,0	434,0±242,0
Площа кіркової зони, зайнята кортикостероїдами, мкм <sup>2</sup>	1129,0±248,0	1485,0±501,0	395,0±178,0
Площа мозкової зони, зайнята катехоламінами, мкм <sup>2</sup>	2410,0±521,0	2850,0±499,0	2370,0±102,0

Досліджуючи внутрішню структуру надниркових залоз, слід звернути увагу на значні розбіжності в товщині клубочкової та пучкової зон, а також коливання розмірів та форми мозкової зони. Товщина клубочкової зони у групі парасимпатикотоніків (рис. 3.2.4) була на 154 мкм більшою порівняно з групою симпатикотоніків. Проте, згідно даних таблиці 3.2.2, кількість клітин на 1000 мкм<sup>2</sup> у цій зоні кролів-парасимпатикотоніків (рис. 3.2.5) є на 0,42 одиниці меншою ніж у симпатикотоніків на тій же площі. Значно менші розбіжності спостерігалися у групі кролів-нормотоніків. Товщина клубочкової зони у цих тварин є на 32 мкм більшою ніж у групі симпатикотоніків, а відмінності у кількості клітин на одиницю площі між цими групами становили 0,10 одиниці.

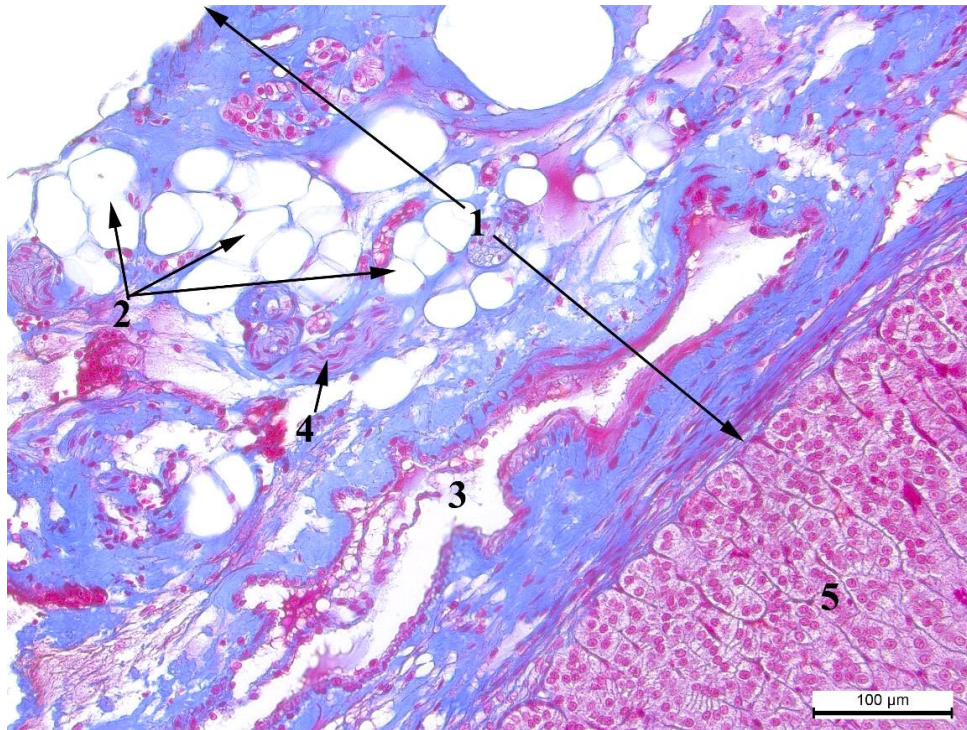


Рис. 3.2.2. Надниркова залоза кроля-СТ: 1 – капсула, 2 – жирові вклучення, 3 – венула, 4 –нервовий стовбур, 5. – клубочкова зона. Азан за Гейденгайном, х200.

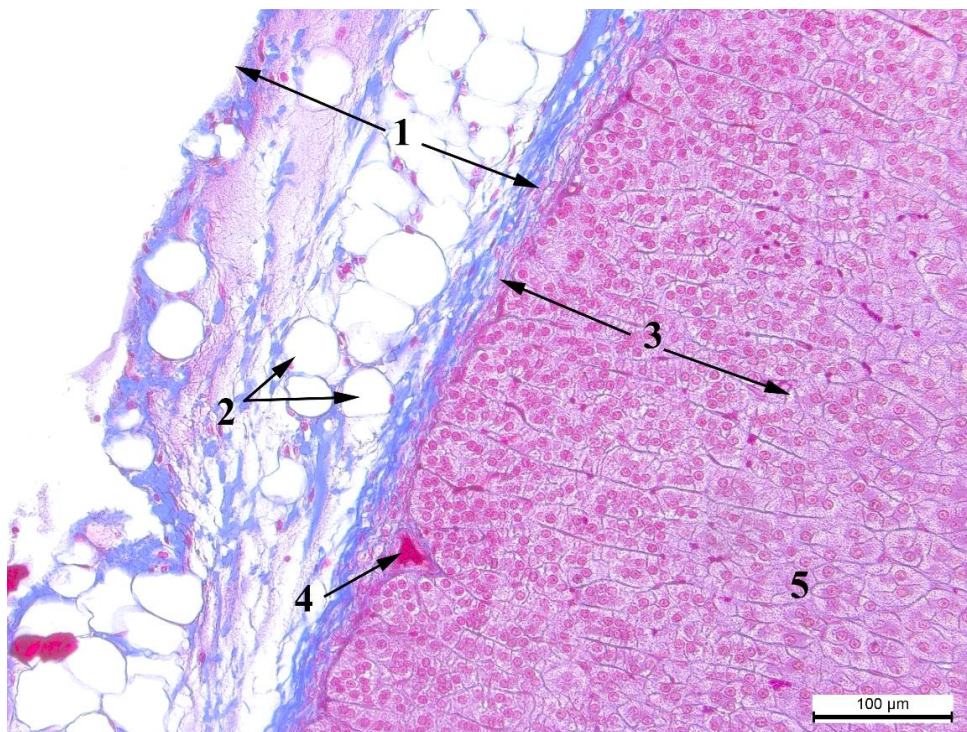


Рис. 3.2.3. Надниркова залоза кроля-ПС: 1 – капсула, 2 – жирові включення, 3 – клубочкова зона, 4. – субкапсулярна судина, 5 – пучкова зона.  
Азан за Гейденгайном, x200.

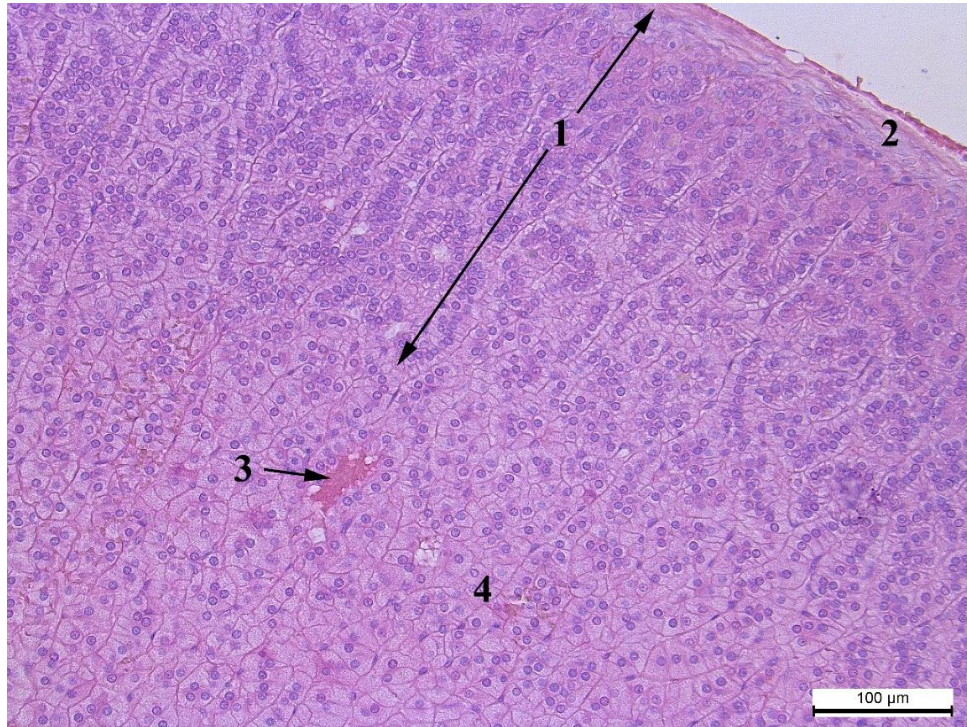


Рис. 3.2.4. Надниркова залоза кроля-ПС: 1 – клубочкова зона, 2 – капсула, 3 – судина, 4. – пучкова зона. Гематоксилін та еозин, x200.

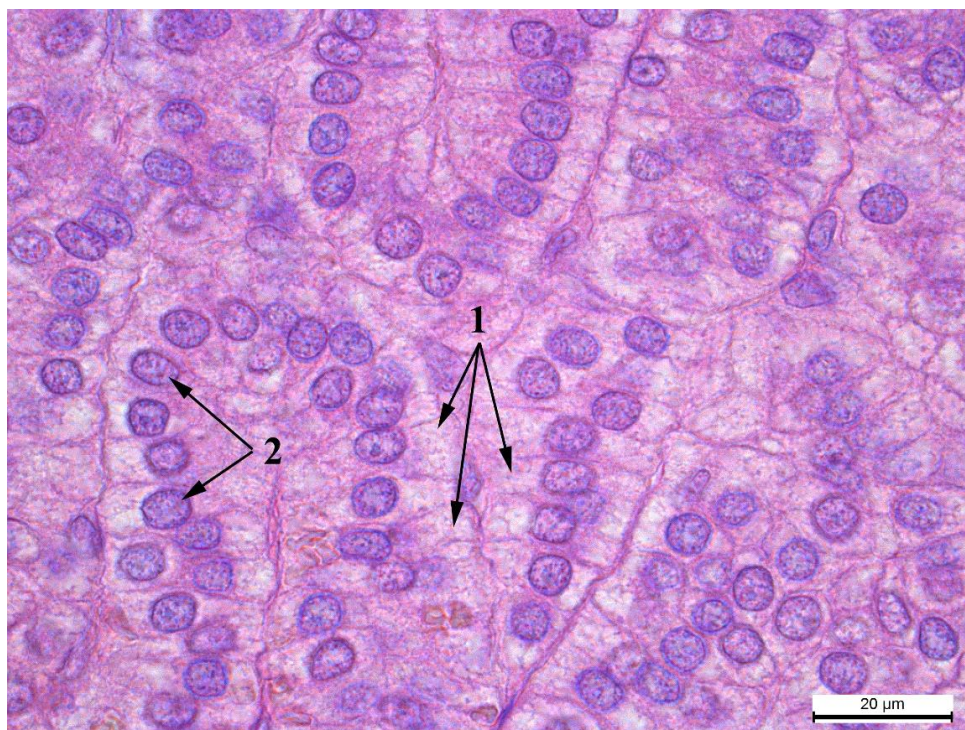


Рис. 3.2.5. Клітини клубочкової зони кроля-ПС: 1 – цитоплазма клітини, 2 – ядро клітини. Гематоксилін та еозин, x1000.

Таблиця 3.2.2

**Кількість та розміри окремих клітин надниркових залоз кролів (x±SE)**

Показник	Групи кролів		
	Кролі-СТ	Кролі-НТ	Кролі-ПС
Площа клітин клубочкової зони, мкм <sup>2</sup>	104,5±4,2	115,4±21,6	117,7±8,3
Площа ядра клітин клубочкової зони, мкм <sup>2</sup>	30,84±0,93	30,76±1,79	31,60±3,10
Кількість клітин клубочкової зони на 1000 мкм <sup>2</sup>	8,36±0,31	8,26±0,88	7,94±0,79
Ядерно-цитоплазматичне відношення клітин клубочкової зони	0,419±0,02	0,363±0,05***	0,367±0,05***
Площа клітин пучкової зони, мкм <sup>2</sup>	210,0±15,0	173,0±12,0	156,0±25,0
Площа ядра клітин пучкової	34,2±1,2	32,2±1,4	33,3±1,1

зони, мкм <sup>2</sup>			
Кількість клітин пучкової зони на 1000 мкм <sup>2</sup>	4,43±0,18	5,14±0,45**	4,82±0,64
Ядерно-цитоплазматичне відношення клітин пучкової зони	0,195±0,02	0,229±0,02***	0,271±0,04***
Площа клітин сітчастої зони, мкм <sup>2</sup>	135,1±7,4	158,5±3,3	181,2±13,2
Площа ядра клітин сітчастої зони, мкм <sup>2</sup>	32,5±1,1	38,8±6,4	32,1±5,0
Кількість клітин сітчастої зони на 1000 мкм <sup>2</sup>	6,13±0,35	4,91±0,77	5,20±0,16
Ядерно-цитоплазматичне відношення клітин сітчастої зони	0,317±0,02	0,324±0,06***	0,215±0,06***
Площа епінефроцитів, мкм <sup>2</sup>	110,6±7,3	97,5±13,7	93,4±12,6
Площа ядер епінефроцитів, мкм <sup>2</sup>	32,7±2,0	30,8±3,0	30,9±3,4
Кількість епінефроцитів на 1000 мкм <sup>2</sup>	8,45±0,51	8,53±0,68	8,09±1,00
Ядерно-цитоплазматичне відношення епінефроцитів	0,420±0,02	0,462±0,02***	0,494±0,03***

Аналізуючи морфологічні показники кількості та розмірів клітин надниркових залоз відзначили, що найбільшою серед зон кори надниркової залози є пучкова зона. Максимальна її товщина реєструвалася у тварин-симпатикотоніків і на 53 мкм перевищувала цю величину у нормотоніків (рис. 3.2.6) та на 155 мкм у парасимпатикотоніків. У групі нормотоніків (рис. 3.2.7) спостерігалася найбільша кількість клітин цієї зони на одиницю площі і вони переважали кролів-СТ на 0,71 одиниці ( $P < 0,01$ ). Кролі-парасимпатикотоніки за кількістю клітин в 1000 мкм<sup>2</sup> перевищують СТ на 0,39 одиниці.

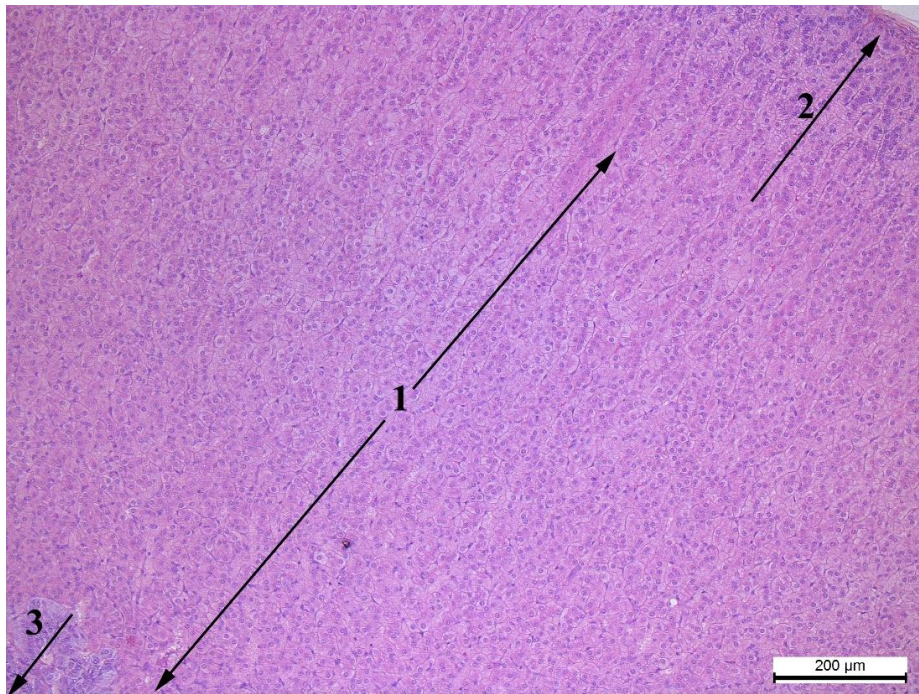


Рис. 3.2.6. Надниркова залоза кроля-НТ: 1 – пучкова зона, 2 – клубочкова зона, 3 – мозкова зона. Гематоксилін та еозин, х100.

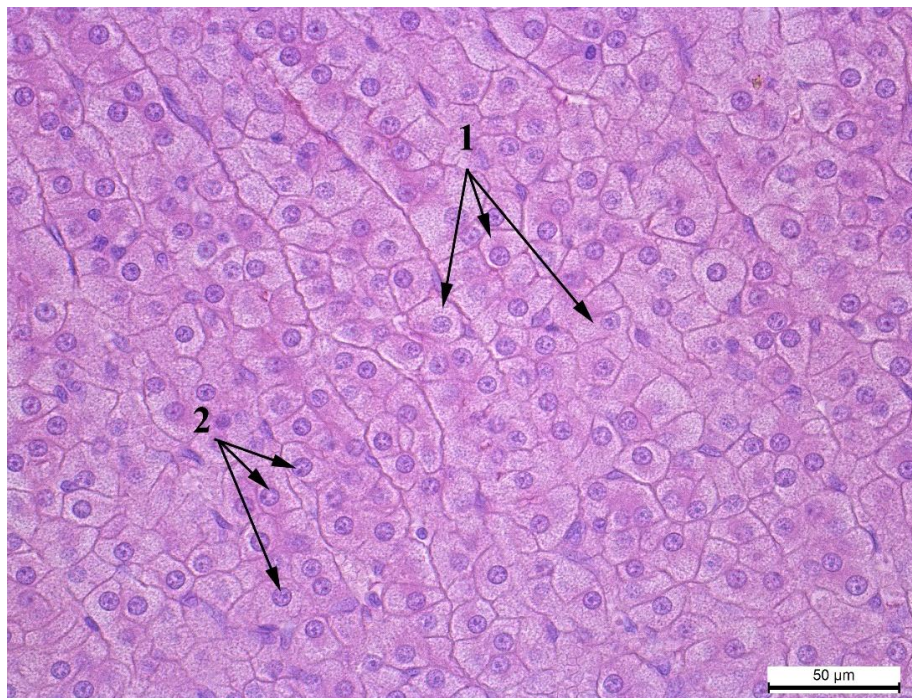


Рис. 3.2.7. Клітини пучкової зони кроля-НТ: 1 – цитоплазма клітини, 2 – ядро клітини. Гематоксилін та еозин, х400.



Отже, у тварин з нормотонічним типом автономної нервової системи пучкова зона кори характеризується більшою насиченістю клітинами порівняно з цією ж зоною тварин інших груп. На особливу увагу заслуговує сітчаста зона надниркової залози, яка переплітається або оточує мозкову зону (рис. 3.2.8), а, іноді, взагалі відсутня.

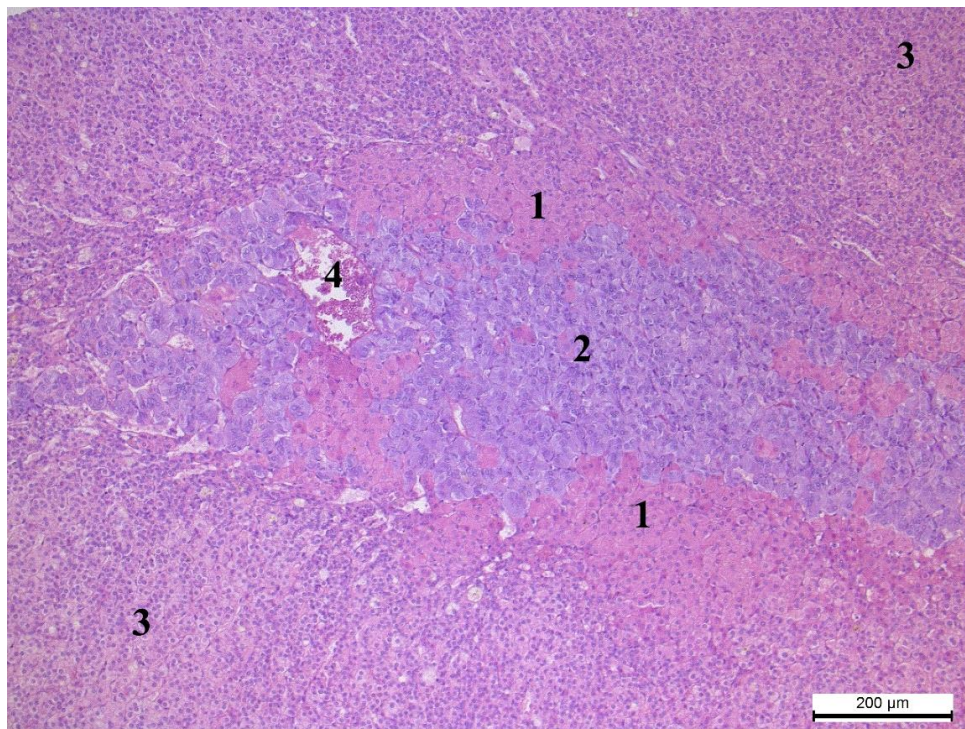


Рис. 3.2.8. Надниркова залоза кроля-СТ: 1 – сітчаста зона, 2 –мозкова зона, 3 – пучкова зона, 4 – центральна вена мозкової зони. Гематоксилін та еозин, x100.

У сітчастій зоні найменша кількість клітин на  $1000 \text{ мкм}^2$  спостерігається в кролів-нормотоніків –  $4,91 \pm 0,77$  одиниць. Це на 1,22 одиниць менше ніж у симпатикотоніків (рис. 3.2.9). У тварин-парасимпатикотоніків середній показник кількості клітин у даній зоні є на 0,93 одиниці меншим від показника групи симпатикотоніків. Окрім цього,

кролі-парасимпатикотоніки мали найменшу площу ядра цих клітин, з різницею між ними і тваринами-симпатикотоніками  $0,40 \mu\text{m}^2$ .

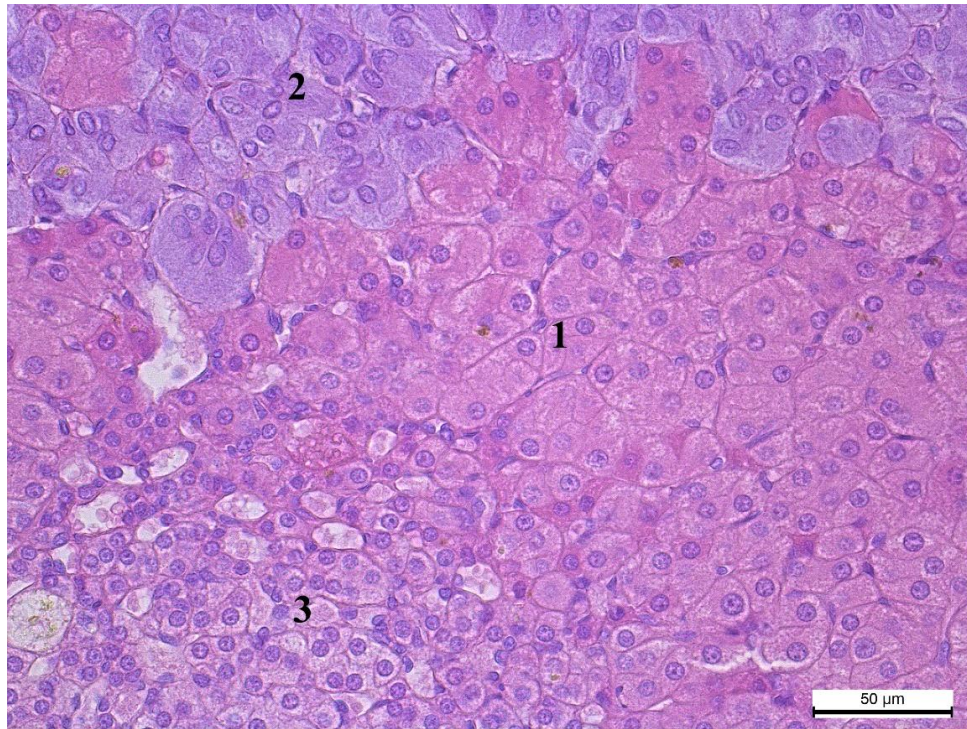


Рис. 3.2.9. Надниркова залоза кроля-СТ: 1 – сітчаста зона, 2 – мозкова зона, 3 – пучкова зона. Гематоксилін та еозин,  $\times 400$ .

У клітинах кіркової зони кролів усіх груп виявляли інтрацитоплазматичні ліпідні гранули. Проте, їх кількість у різних групах неоднакова. Так, у кролів-ПС та НТ ліпідні гранули різного розміру, розташовуються нерівномірно по площі клубочкової зони та заповнюють майже всю цитоплазму клубочкових адренокортикоцитів. У кролів-СТ ліпідних гранул, візуально, значно менше розташовуються вони нерівномірно, а у деяких клітинах зовсім відсутні. (рис. 3.2.10-3.2.12).

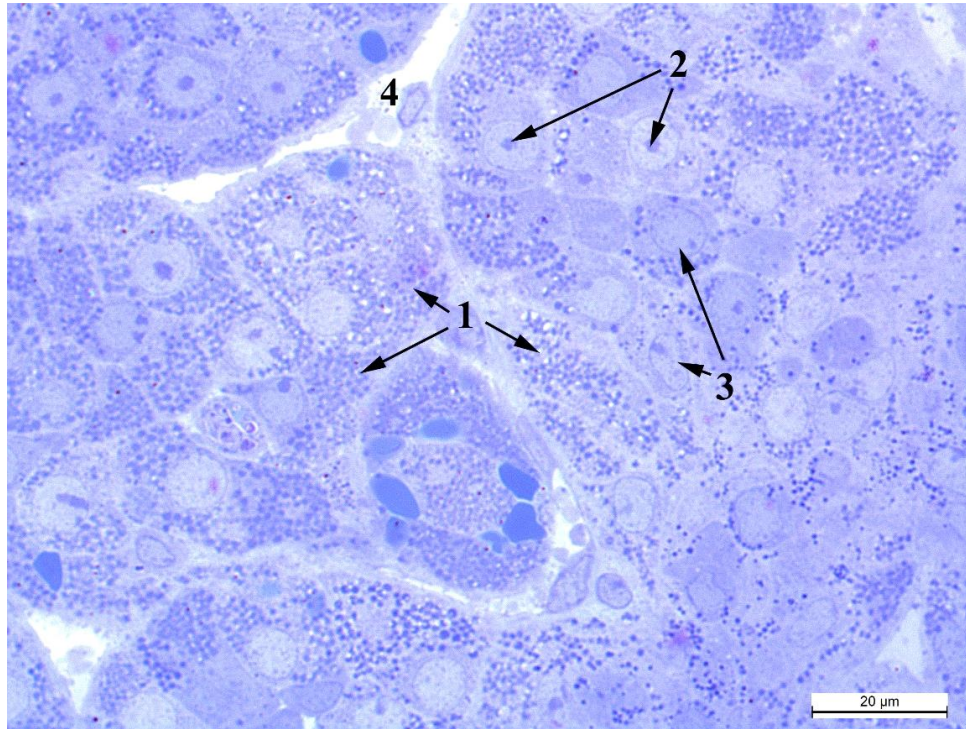


Рис. 3.2.10. Клубочки кіркової зони надниркової залози кроля-ПС: 1. – інтрацитоплазматичні ліпідні гранули, 2 – ядерця, 3. – ядра клітин клубочкової зони, 4 – капіляр. Метиленовий синій, x1000.

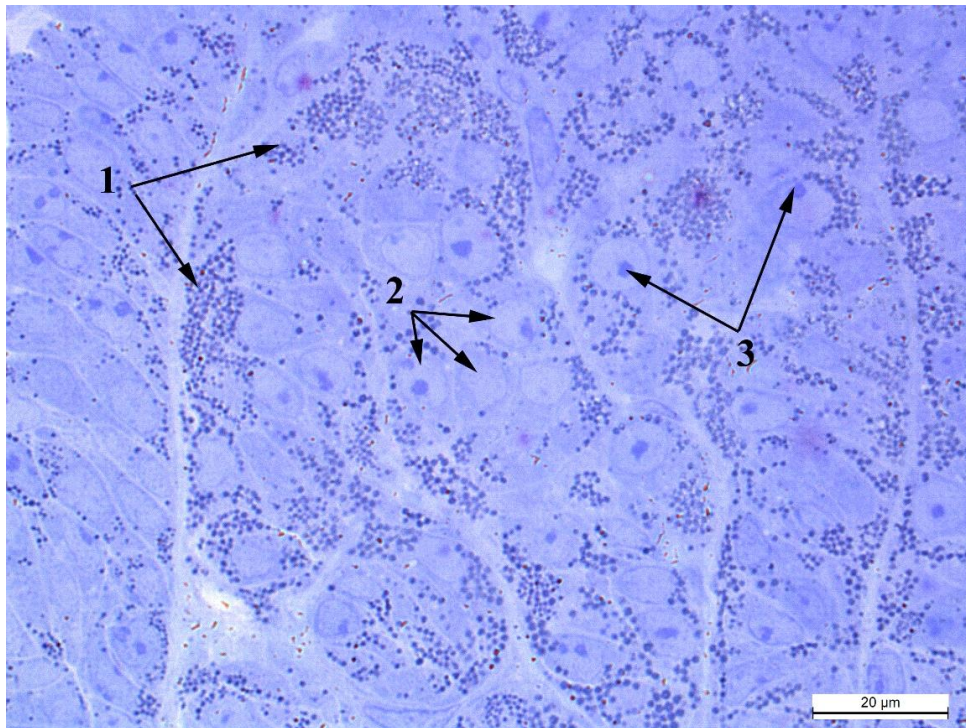


Рис. 3.2.11.Клубочки кіркової зони надниркової залози кроля-НТ: 1. – інтрацитоплазматичні ліпідні гранули, 2 – ядра клітин клубочкової зони, 3. – ядерця. Метиленовий синій, x1000.

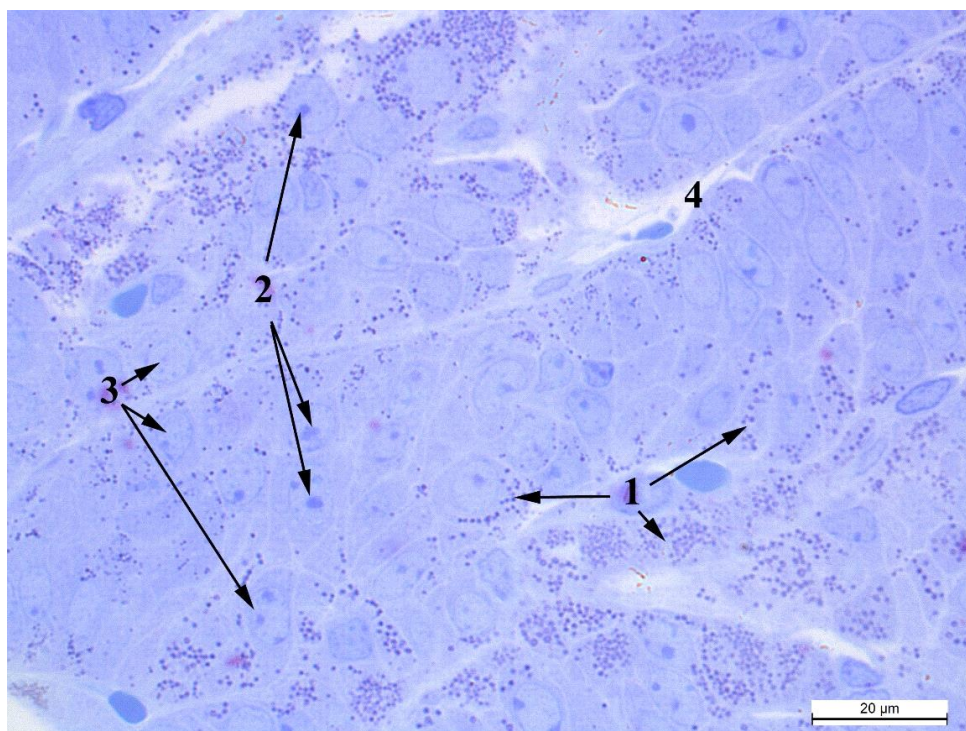


Рис. 3.2.12. Клубочки кіркової зони надниркової залози кроля-СТ: 1. – інтрацитоплазматичні ліпідні гранули, 2 – ядерця, 3. – ядра клітин клубочкової зони, 4 – капіляр. Метиленовий синій,  $\times 1000$ .

При дослідженні оптичної щільності кортикостероїдів у корі надниркових залоз (табл. 3.2.1), встановили, що їх площа є найбільшою у тварин-нормотоніків (рис. 3.2.13) і перевищує таку у симпатикотоніків на  $356 \text{ мкм}^2$ . У кролів-парасимпатикотоніків даний показник є найменшим і поступається тваринам-симпатикотонікам на  $734 \text{ мкм}^2$ . (рис. 3.2.14).

У чотирьох тварин-симпатикотоніків, в одного кроля-нормотоніка та одного парасимпатикотоніка мозкова зона фрагментована (рис. 3.2.15, 3.2.16). Це пов'язано з особливостями ембріогенезу у цього роду ссавців (Sokolov, 1969). Тому для характеристики її форми проводили вимірювання не лише площі, а й довжини та ширини даної зони. Найбільшу за площею мозкову зону виявляли у кролів-симпатикотоніків –  $6,74 \pm 5,33 \text{ мм}^2$  (табл. 3.2.1). У тварин інших груп цей показник суттєво менший: на  $6,40 \text{ мм}^2$  – в нормотоніків та на  $5,98 \text{ мм}^2$  – в парасимпатикотоніків. Кількість клітин мозкової зони на площі  $1000 \text{ мкм}^2$  в кролів-СТ та НТ відрізнялася на 0,08 одиниці з перевагою тварин другої групи. У тварин-парасимпатикотоніків даний показник на 0,36 одиниці менший від показників тварин-симпатикотоніків (рис. 3.2.17).

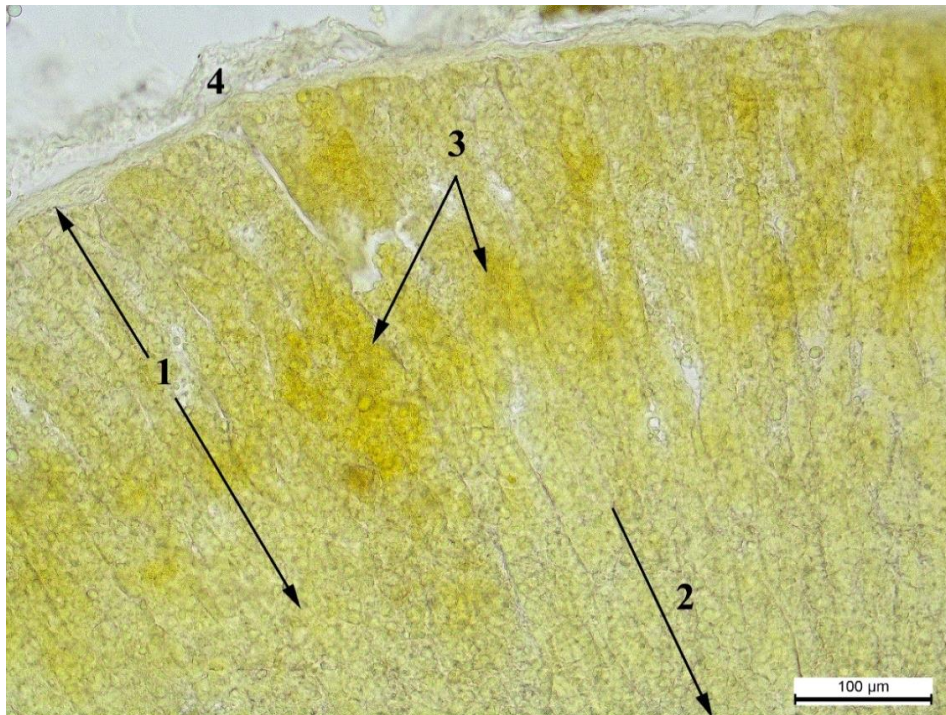


Рис. 3.2.13. Накопичення кортикостероїдів в кірковій зоні кроля-НТ: 1. – клубочкова зона, 2. – пучкова зона, 3. – накопичення кортикостероїдів, 4. – капсула. Фенілгідразинава реакція, x200.

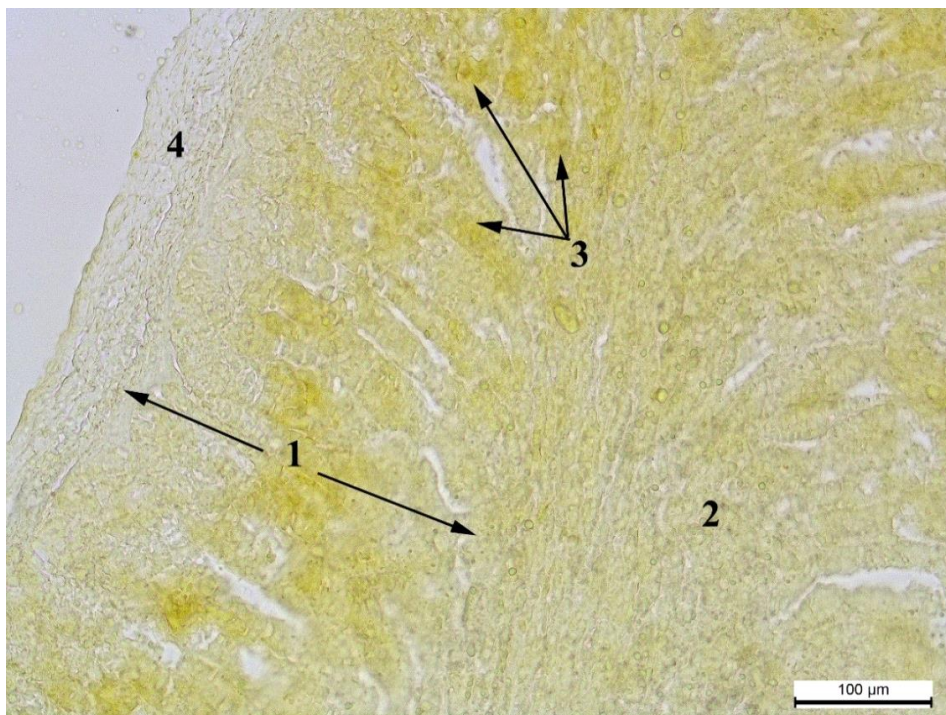


Рис. 3.2.14. Накопичення кортикостероїдів в кірковій зоні кроля-ПС: 1. – клубочкова зона, 2. – пучкова зона, 3. – накопичення кортикостероїдів, 4. – капсула. Фенілгідразинава реакція, x200.

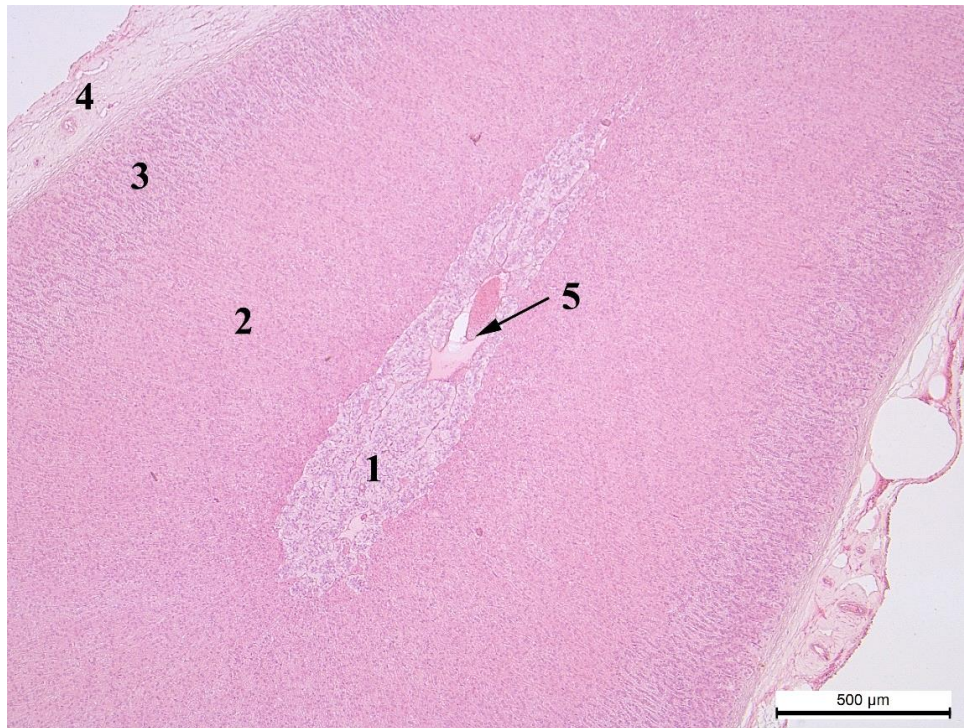


Рис. 3.2.15. Надниркова залоза кроля-СТ: 1 – суцільна (не фрагментована) мозкова зона, 2 – пучкова зона, 3 – клубочкова зона, 4 – капсула, 5. – центральна вена мозкової зони. Гематоксилін та еозин, x50.

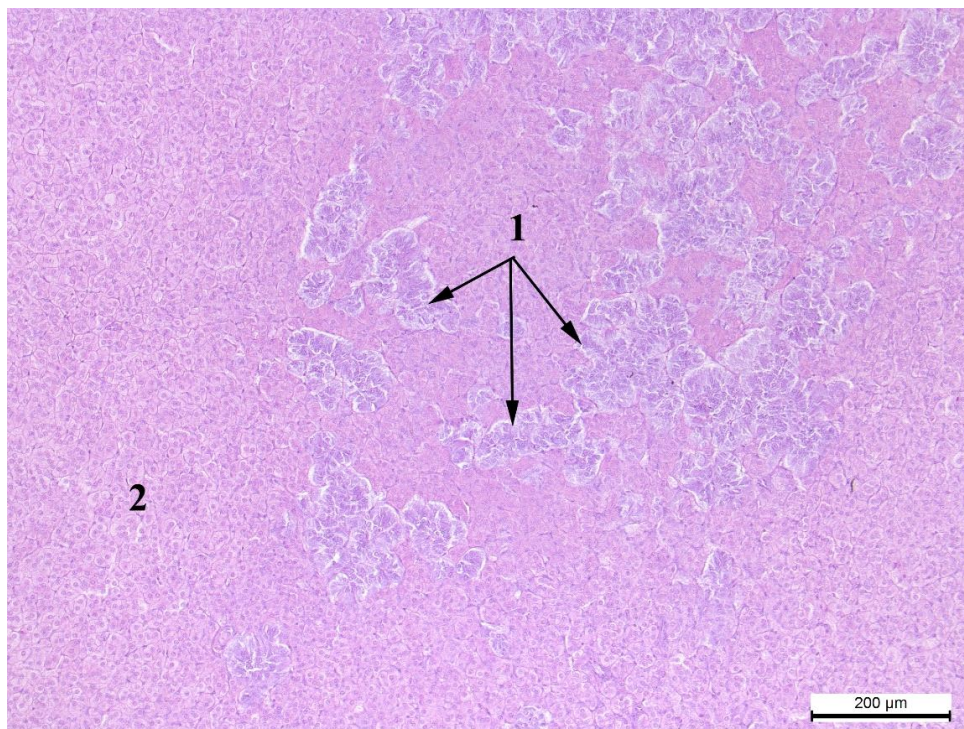


Рис. 3.2.16. Надниркова залоза кроля-СТ: 1 – фрагментована мозкова зона

2 – кіркова зона. Гематоксилін та еозин, x100.

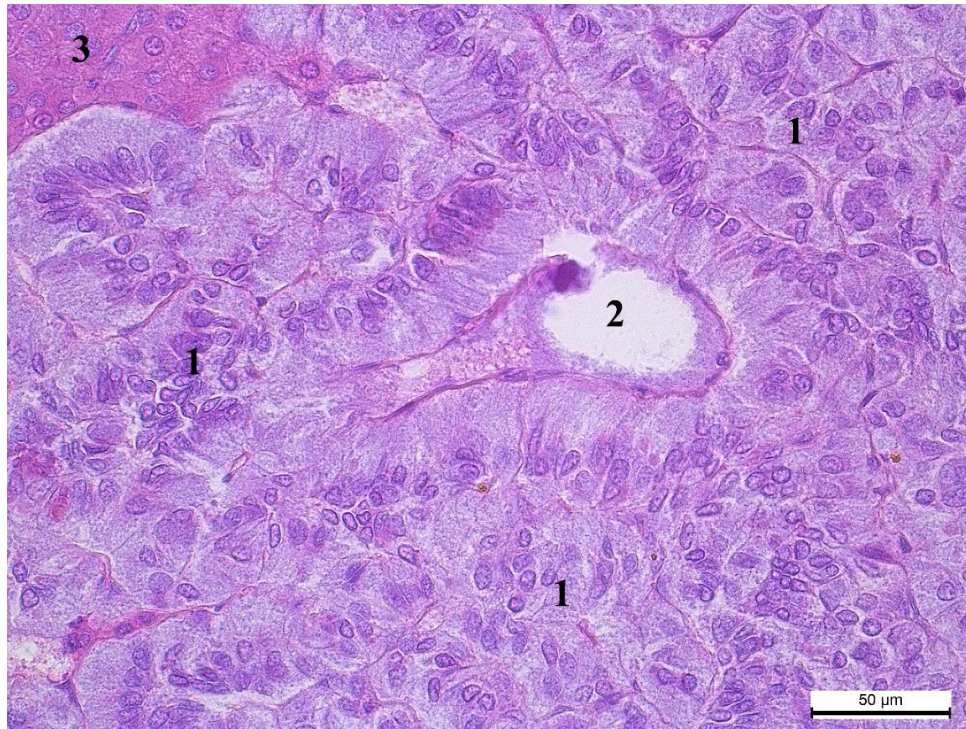


Рис. 3.2.17. Надниркова залоза кроля-СТ: 1 – епінєфроцити, 2 – центральна вена мозкової зони, 3 – сітчаста зона. Гематоксилін та еозин, x400.

Порівнюючи значення довжини мозкової зони у кролів з різними типами мозкового тонуусу слід зазначити, що найбільші значення вона має у тварин-нормотоніків і становить  $2941,0 \pm 1243,0$  мкм. Ширина цієї зони є найбільшою в кролів-симпатикотоніків та складає  $809,0 \pm 144,0$  мкм, які переважають нормотоніків на 502 мкм, а парасимпатикотоніків – на 375 мкм.

Оскільки розміри мозкової зони суттєво відрізняються у досліджуваних груп тварин, ми визначили співвідношення між її довжиною та шириною, яке становило: 3,3 – у симпатикотоніків, 9,6 – у нормотоніків та 6,7 – у парасимпатикотоніків. Дані показники дозволяють зрозуміти, що у кролів-НТ форма мозкової зони є найбільш видовженою порівняно з іншими групами тварин. Хоча площа мозкової зони є найбільшою у кролів-СТ, проте



площа клітин заповнених катехоламінами є найбільшою у кролів-НТ. Тварини-симпатикотоніки поступаються їм на 440 мкм<sup>2</sup> (рис. 3.2.18). Найменші показники площі катехоламінів відповідають кролям-парасимпатикотонікам, які поступаються тваринам-симпатикотонікам на 40 мкм<sup>2</sup>. Катехоламіни, не формують чітко виражених гранул у цитоплазмі (рис. 3.2.19).

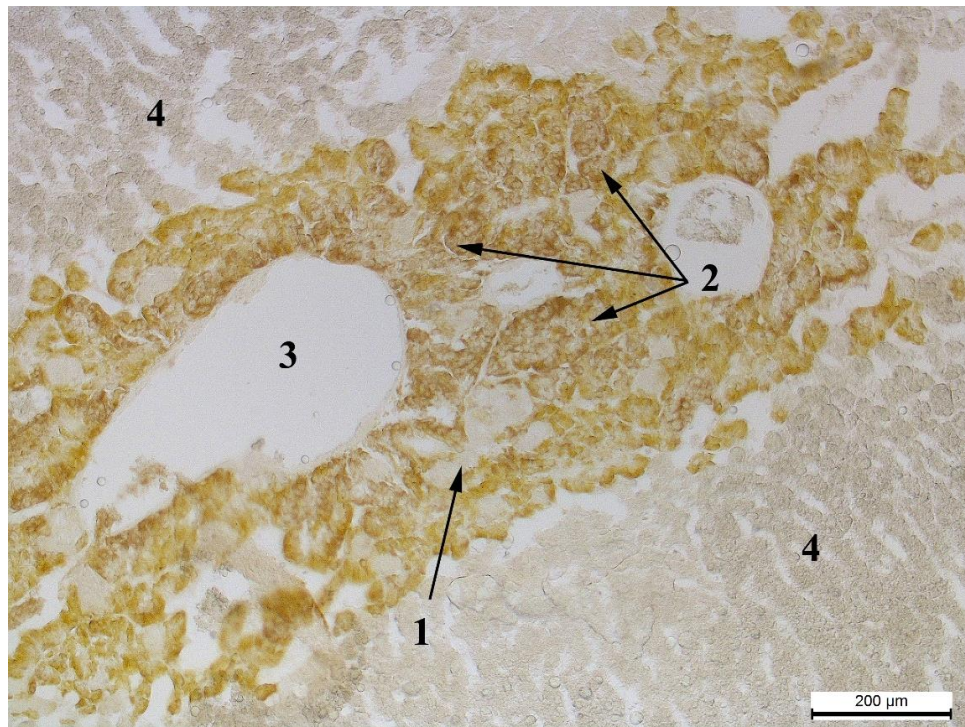


Рис. 3.2.18. Надниркова залоза кроля-СТ: 1 – норепінефроцити, 2 – епінефроцити, 3 – центральна вена мозкової зони, 4 – пучкова зона. Хромофінна реакція за Хіларпом і Хьокфельтом, x100.

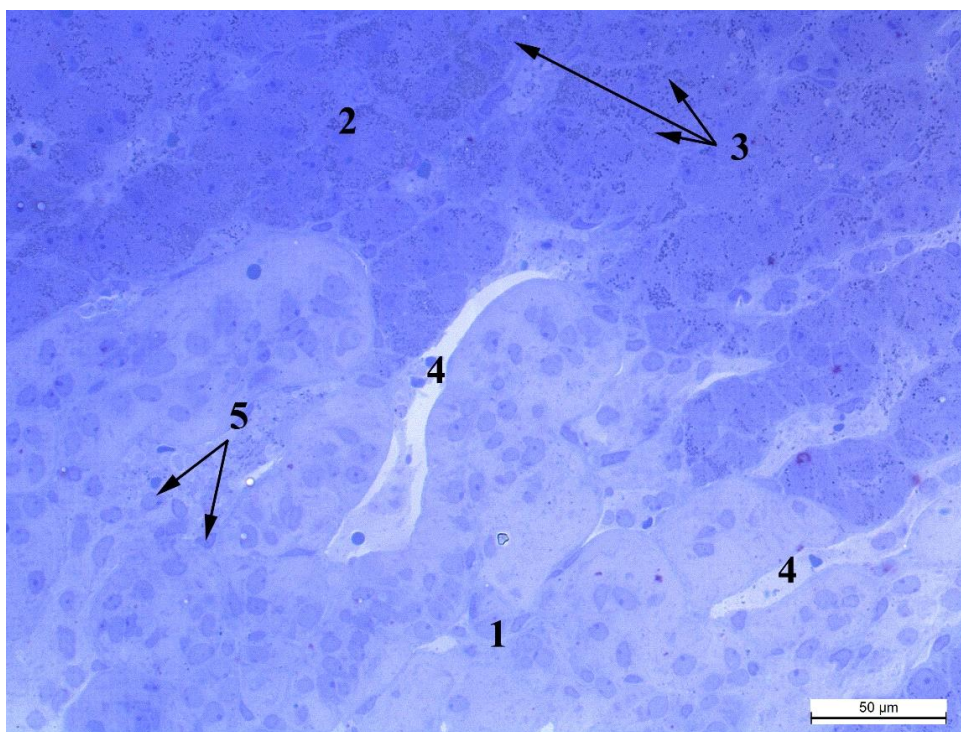


Рис. 3.2.19. Надниркова залоза кроля-ПС: 1 – мозкова зона, 2 – сітчаста зона, 3 – ліпідні гранули, 4 – капіляри, 5 – ядра епінефроцитів.

Метиленовий синій, x400.

Для детальнішої характеристики клітинного компоненту надниркових залоз, проводили морфометрію клітин та їх ядер, а також визначали ядерно-цитоплазматичне відношення в окремих зонах. У всіх випадках вірогідної різниці між трьома групами кролів за показниками як площі клітин, так і їхніх ядер у досліджуваних зонах не спостерігалось.

Порівняно з попередніми показниками, ядерно-цитоплазматичне відношення мало достовірні відмінності між групами тварин. У пучковій та мозковій зонах найбільші значення цього показника відповідали кролям-парасимпатикотонікам, а мінімальні значення виявлено в тварин-симпатикотоніків. Різниця між групами становила відповідно 0,076 одиниці ( $P < 0,001$ ) та 0,074 одиниці ( $P < 0,01$ ). Кролі-НТ, набуваючи середніх значень ядерно-цитоплазматичного відношення у цих зонах, переважали тварин-СТ відповідно на 0,034 одиниці ( $P < 0,01$ ) та 0,042 одиниці ( $P < 0,05$ ). У

клубочковій зоні кролям-СТ вже відповідають максимальні значення ядерно-цитоплазматичного відношення. У тварин-НТ та ПС даний показник є майже однаковим та меншим від попередньої групи відповідно на 0,056 одиниці ( $P < 0,001$ ), та 0,052 одиниці ( $P < 0,001$ ).

Величина ядерно-цитоплазматичного відношення клітин у сітчастій зоні є найбільшою в кролів-НТ. Лише на 0,007 одиниці меншою вона виявилася у тварин-СТ. Кролі-ПС мали суттєво нижчий показник, який відрізнявся від тварин-СТ на 0,102 одиниці ( $P < 0,001$ ).

Характерною ознакою лише ядерно-цитоплазматичного відношення є наявність вірогідних відмінностей між кролями-нормотоніками та парасимпатикотоніками. У пучковій та мозковій зонах тварини-ПС переважають НТ відповідно на 0,042 одиниці ( $P < 0,01$ ) та 0,032 одиниці ( $P < 0,05$ ), а в сітчастій зоні поступаються їм – на 0,109 одиниці ( $P < 0,001$ ).

При гістохімічному дослідженні глікопротеїнів та глікозаміногліканів, встановили, що PAS-позитивні речовини (рис. 3.2.20) наявні лише у міжклітинній сполучній тканині та капсулі надниркової залози всіх груп кролів. Кислі глікозаміноглікани у тканині залози та капсулі взагалі відсутні.

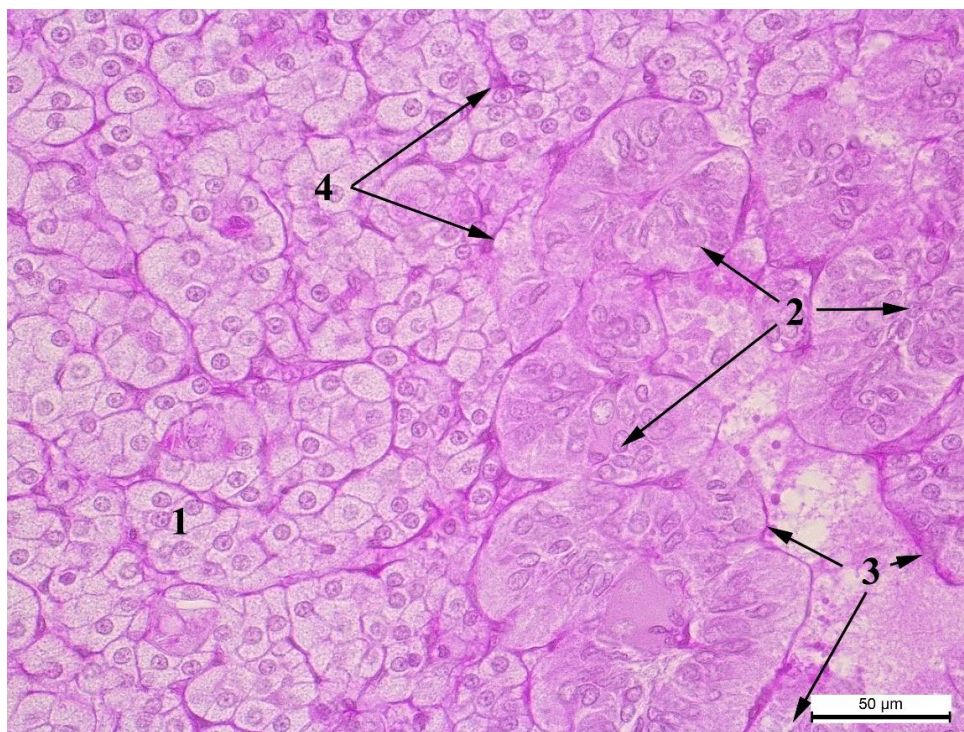


Рис. 3.2.20. Надниркова залоза кроля-СТ: 1 – пучкова зона, 2 – епінефроцити, 3 – центральна вена мозкової зони, 4 – базальна мембрана. PAS-реакція за Мак-Манусом, x400.

Типологічні особливості автономного тонусу також відображаються в показниках маси тіла тварин. У кролів-симпатикотоніків та нормотоніків даний показник виявився майже однаковим – і становить відповідно  $3,68 \pm 0,10$  кг та  $3,67 \pm 0,24$  кг. Тобто різниця між цими групами становила лише 0,01 кг. Кролі-ПС мали найбільшу масу тіла ( $3,92 \pm 0,43$  кг) і переважали кролів-СТ на 0,24 кг.

За електронно-мікроскопічного дослідження пучкової зони тварин-НТ встановили, що кортикоцити мають значно розширену ендоплазматичну сітку, збільшену кількість лізосом, менш розширені перинуклеарні цистерни. Кількість мітохондрій теж значно більша порівняно з клітинами інших груп, окрім того зростає і їх розмір (рис. 3.2.21, 3.2.22).

У тварин-СТ в кортикоцитах пучкової зони спостерігається незначна кількість мітохондрій. Ядра заповнені переважно еухроматином. Ядерця візуалізуються з чітким фібрилярним центром та гранулярним компонентом. Гранулярна ЕС різко звужена. Спостерігається зменшення кількості ліпідних вакуоль порівняно з кролями-НТ та ПС (рис. 3.2.23, 3.2.24).

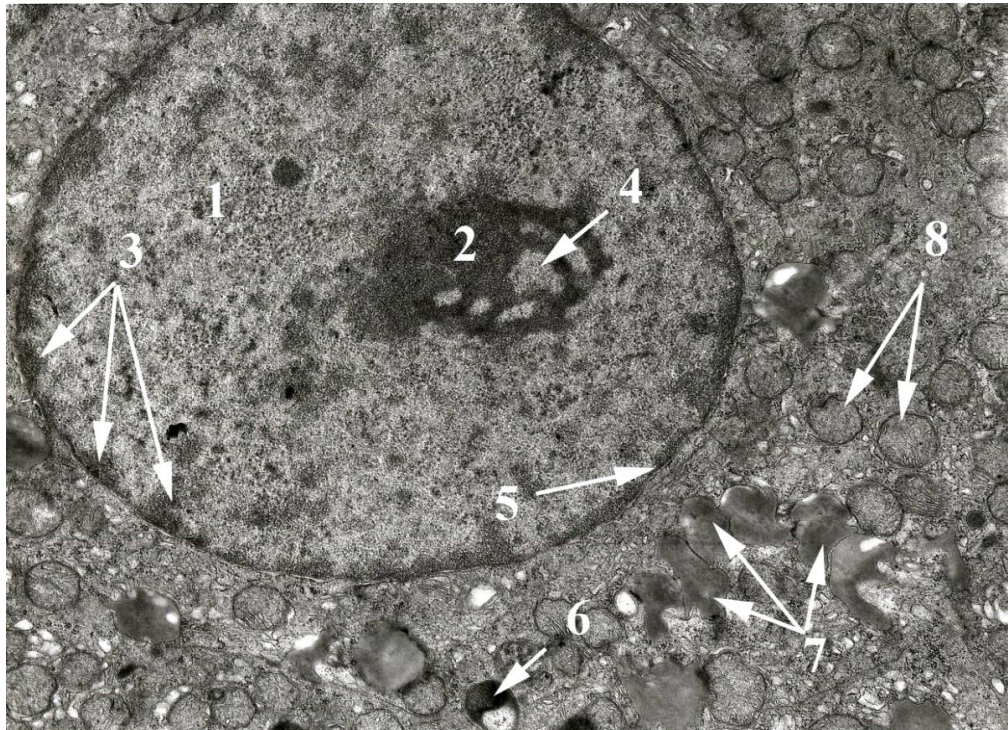


Рис. 3.2.21. Кортикоцит пучкової зони кроля-НТ: 1 – ядро, 2 – ядерце, 3 – перинуклеарний гетерохроматин, 4 – фібрилярний центр, 5 – каріолема, 6 – фагосома, 7 – ліпосоми, 8 – мітохондрії. Електроннограма, х8000.

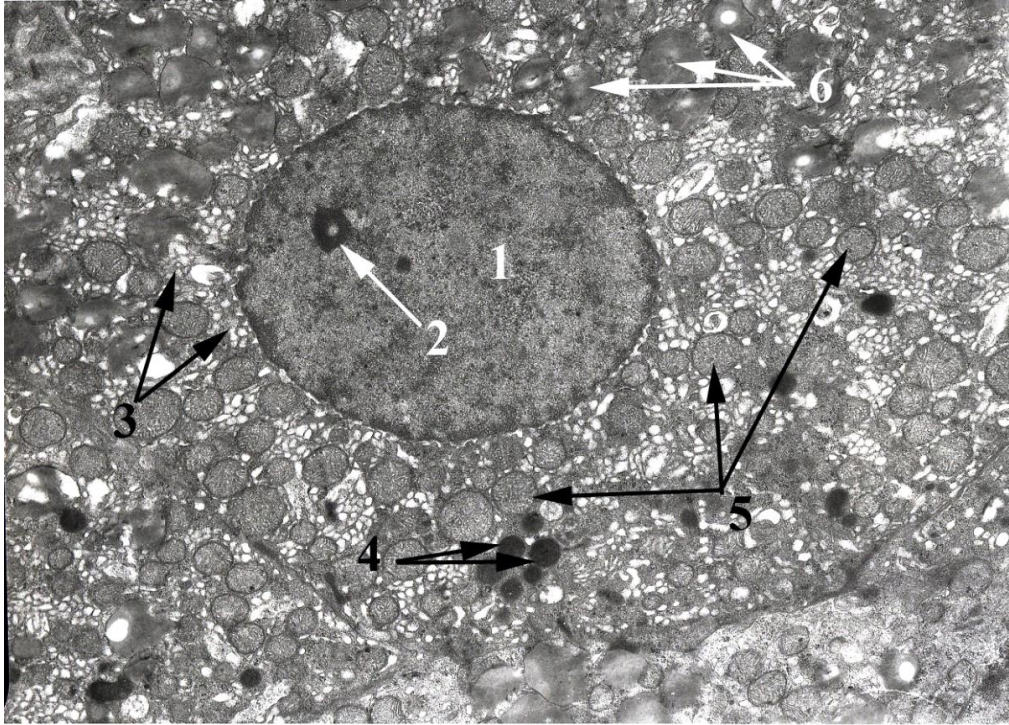


Рис. 3.2.22. Кортикоцит пучкової зони кроля-НТ: 1 – ядро, 2 – ядерце, 3 – агранулярна ЕПС, 4 – пероксисоми, 5 – мітохондрії, 6 – ліпосоми. Електронограма, х6000.

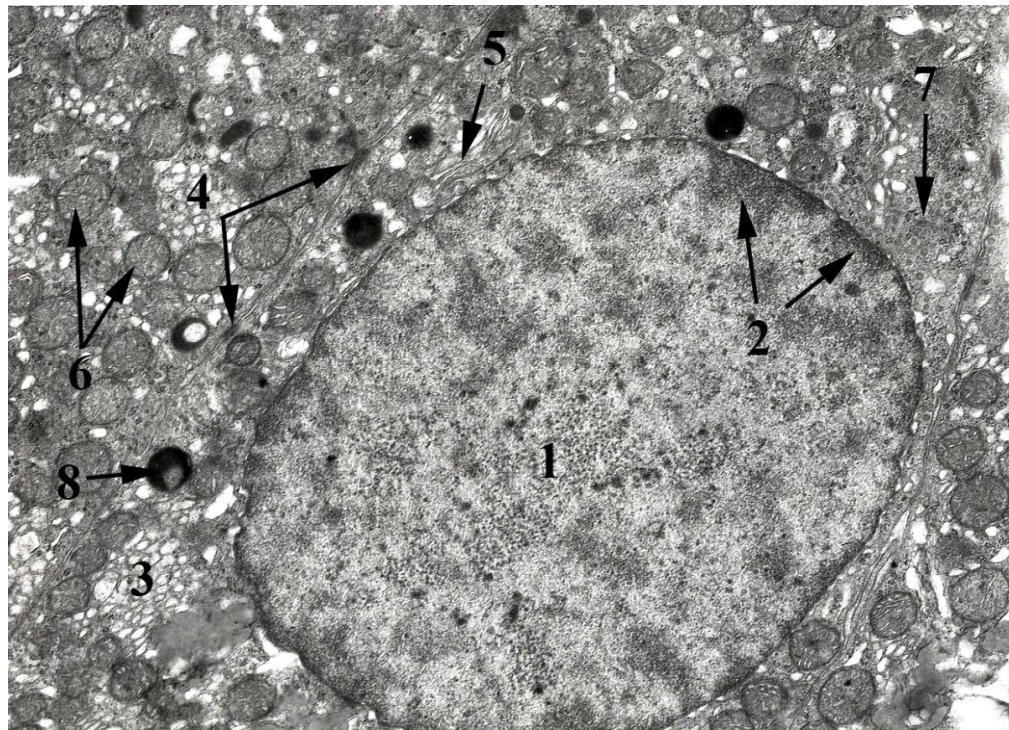


Рис. 3.2.23. Кортикоцит пучкової зони кроля-СТ: 1 – ядро з еухроматином, 2 – перинуклеарний гетерохроматин, 3 – агранулярна ЕС, 4 – десмосоми, 5 –

гранулярна ЕПС, 6 – мітохондрії, 7 – полісоми, 8 – фагосома.  
Електроннограма, х8000.

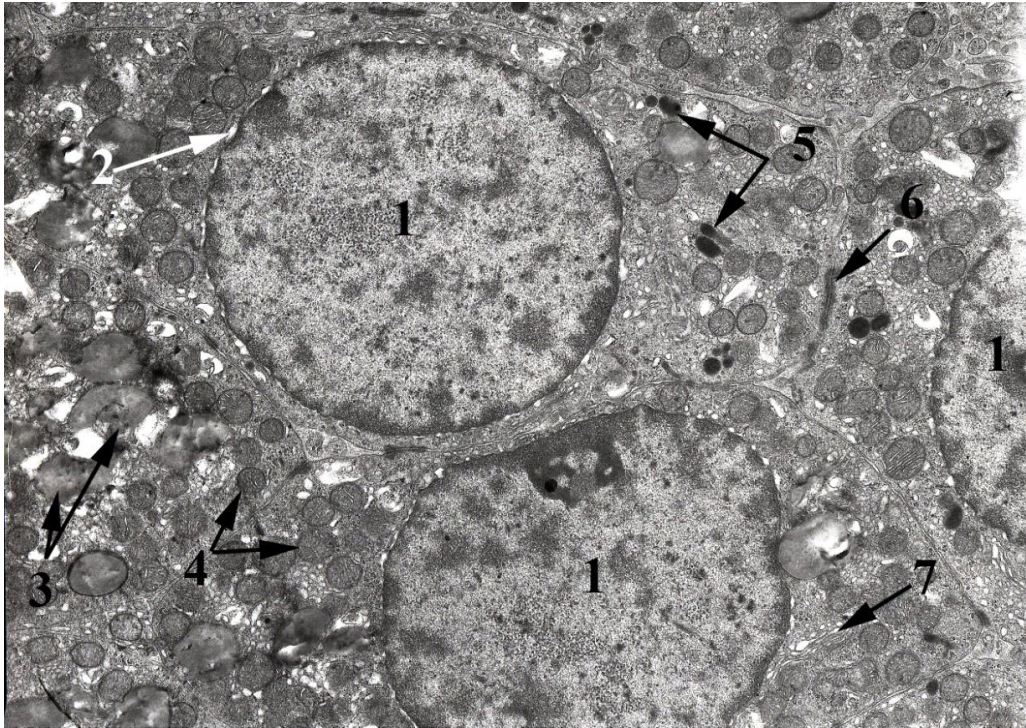


Рис. 3.2.24. Кортикоцит пучкової зони кроля-СТ: 1 – ядро, 2 – перинуклеарна цистерна, 3 – ліпосоми, 4 – мітохондрії, 5 – лізосоми, 6 – десмосома, 7 – гранулярна ЕПС. Електроннограма, х6000.

Характеризуючи адренкортикоцити тварин-ПС слід зазначити, що клітини полігональної форми містять центрально розташоване ядро з дещо розширеною зовнішньою мембраною каріолеми, чітко структуроване ядерце округлої форми. Також у них виражений фібрилярний та гранулярний компонент та навколоядерцевий гетерохроматин. Основна маса ядра заповнена еухроматином та примембранним гетерохроматином. У цитоплазмі наявна значна кількість ліпосом. Мітохондрії округлої форми, містять везикулярні кристи та електронно щільні мітохондріальні гранули. Гранулярна ЕПС формує короткі каналці та округлі везикули, зовнішні мембрани яких не містять рибосом. Комплекс Гольджі займає біляядерне

розміщення. Також у цитоплазмі візуалізуються автофаголізосоми у незначній кількості та лізосоми (рис. 3.2.25 - 3.2.27).

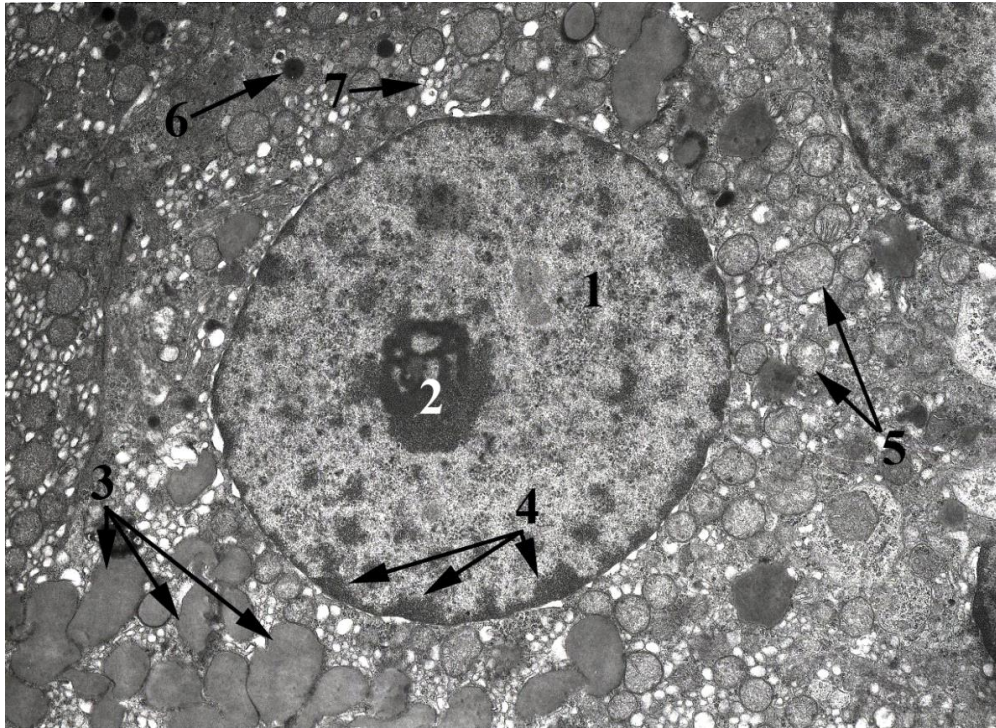


Рис. 3.2.25. Кортикоцит пучкової зони кроля-ПС: 1 – ядро з еухроматином, 2 – ядерце, 3 – ліпосоми, 4 – перинуклеарний гетерохроматин, 5 – мітохондрії, 6 – лізосома, 7 – агранулярна ЕПС. Електронограма, х6000.



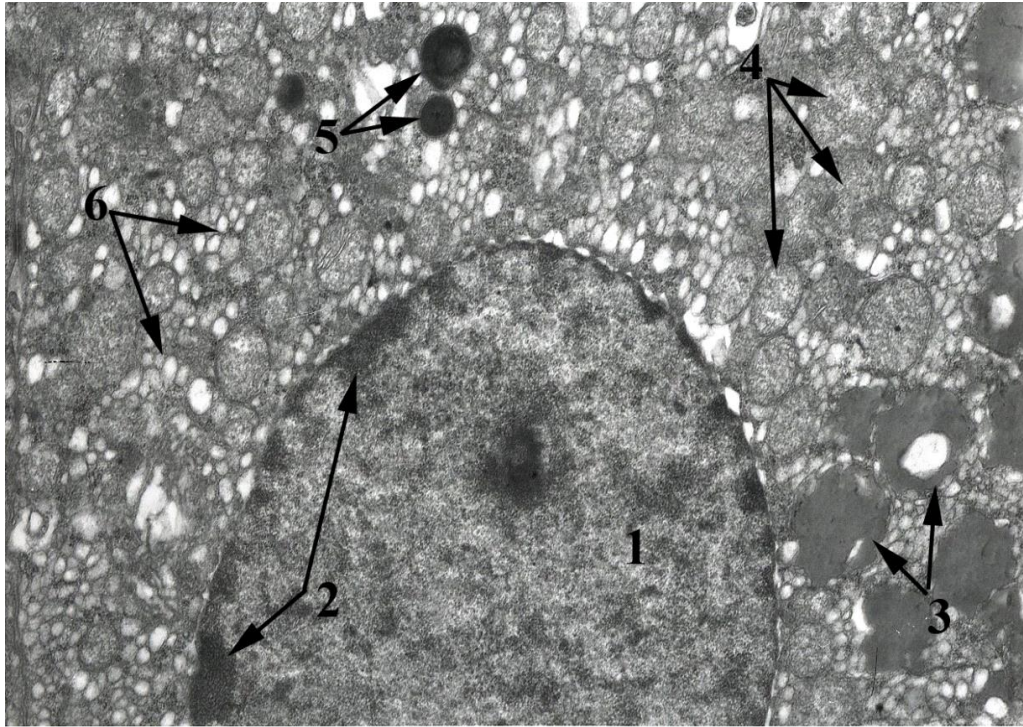


Рис. 3.2.26. Кортикоцит пучкової зони кроля-ПС: 1 – ядро з еухроматином, 2 – перинуклеарний гетерохроматин, 3 – ліпосоми, 4 – мітохондрії, 5 – пероксисоми, 6 – агранулярна ЕПС. Електронограма, х8000.




Рис. 3.2.27. Кортикоцит пучкової зони кроля-ПС: 1 – ядро, 2 – ядерце, 3 – каріолема, 4 – агранулярна ЕПС, 5 – ліпосоми, 6 – мітохондрії.  
Електронограма, х6000.

При ультраструктурному дослідженні епінефроцита кроля-ПС відмічено, що клітини полігональної форми. Ядро з чіткою каріолемою. Каріоплазма містить переважно гетерохроматин, розміщений примембранно та еухроматин, який розташовується центрально. Ядерце містить навколоядерцевий гетерохроматин з чітко вираженим гранулярним та фібрилярним компонентом. В цитоплазмі наявна значна кількість секреторних гранул. Мітохондрії мають видовжену форму, містять поперечно розташовані кристи септального типу, які пересікають усю органелу. ЕР слабо розвинений, утворений короткими каналцями, на зовнішній мембрані яких містяться рибосоми. Комплекс Гольджі на представлених електронограмах слабо візуалізується. В цитоплазмі наявна значна кількість лізосом. Секреторні гранули переважно представлені круглими структурами з електронощільним центром та вузькою просвітленою зоною у вигляді облямівки. Ядро гранули розміщено центрально. В цитоплазмі також спостерігається значна кількість рибосом та полісом (рис. 3.2.28, 3.2.29).

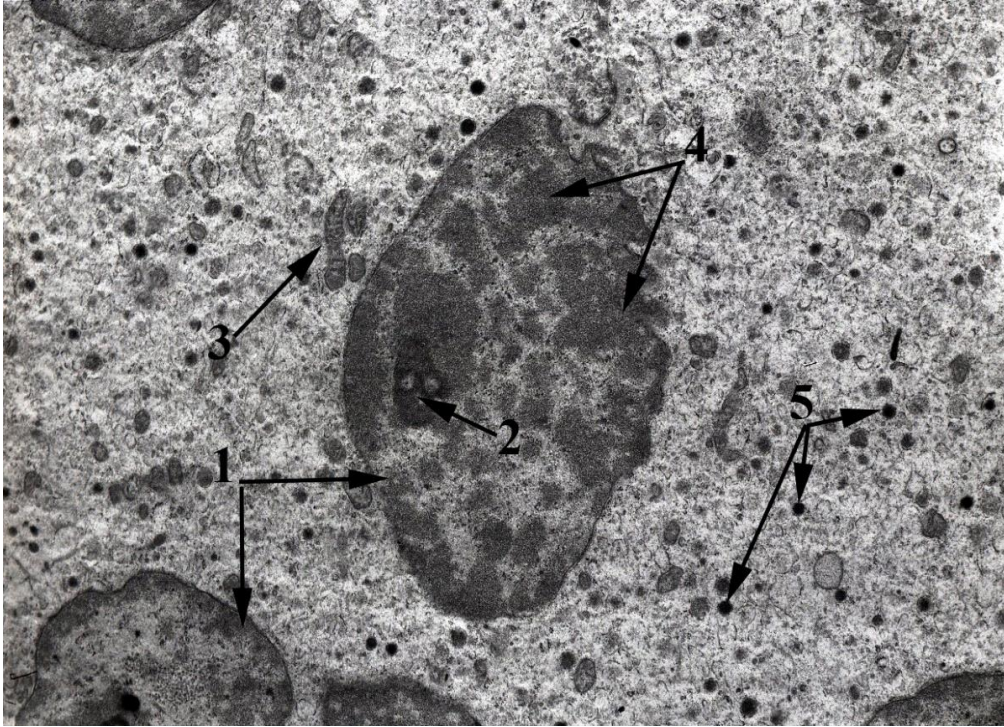


Рис. 3.2.28. Епінефроцит мозкової зони кроля-ПС: 1 – ядра, 2 – ядерце, 3 – мітохондрії, 4 –гетерохроматин, 5 – секреторні гранули.  
Електронограма, х6000.

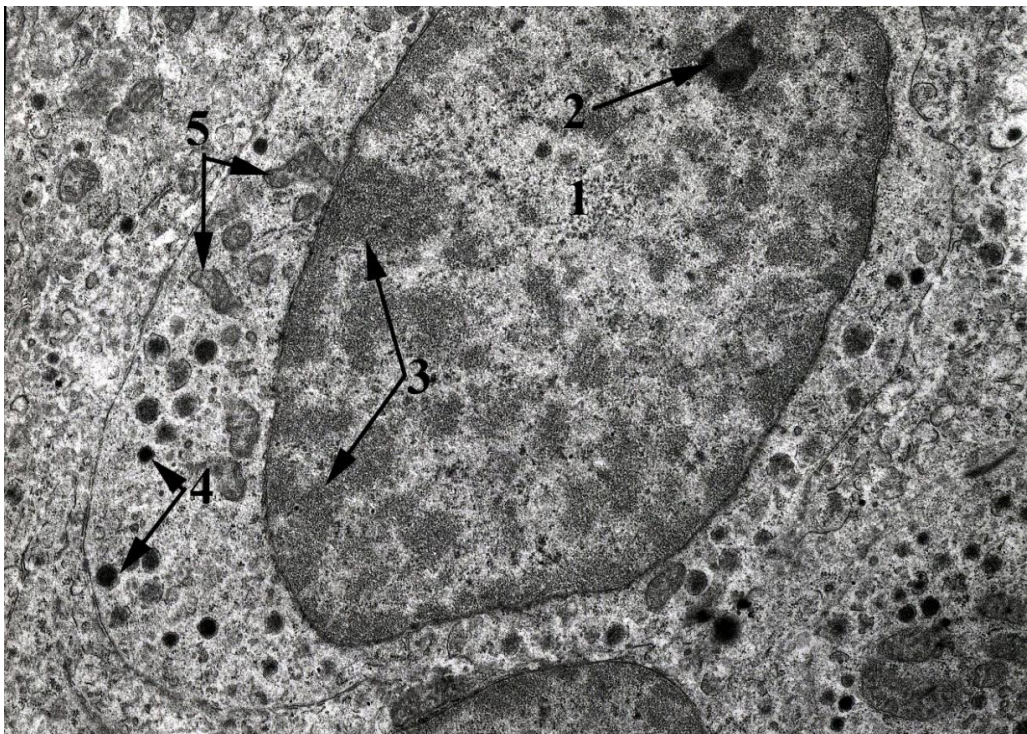


Рис. 3.2.29. Епінефроцит мозкової зони кроля-ПС: 1 – ядро з еухроматином, 2 – ядерце, 3 – гетерохроматин, 4 – секреторні гранули, 5 – мітохондрій.  
Електронограма, x8000.

Характеризуючи епінефроцити тварин-НТ відмітили загалом аналогічну ультраструктурну організацію до групи-ПС. Серед відмінностей спостерігали збільшену кількість пероксисом. Ядра відзначалися значними інвагінаціями каріолеми. А у цитоплазмі відзначалась збільшена кількість полісом та вільних рибосом (рис. 3.2.30 - 3.2.31).

Епінефроцити тварини-СТ, порівняно з попередніми групами характеризуються збільшеною кількістю мітохондрій та зростанням кількості секреторних гранул. Збільшеним розміром пероксисомам. Дещо меншого розміру ядрами та ядерцем з невираженим гранулярним та фібрилярним компонентом. (рис. 3.2.32 - 3.2.33).

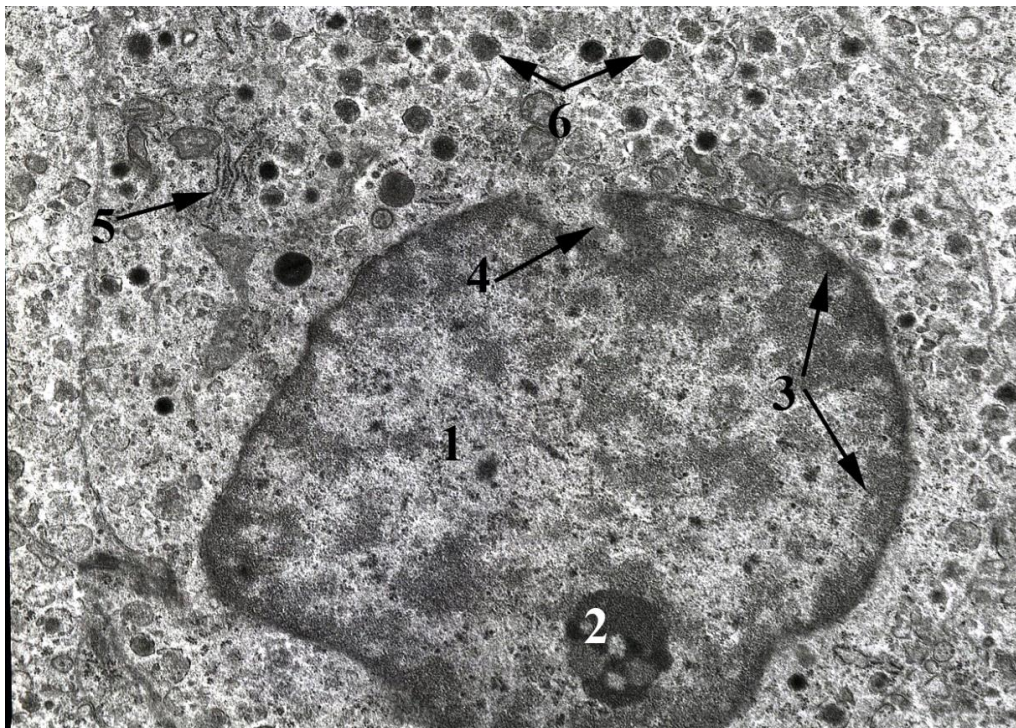


Рис. 3.2.30. Епінефроцит мозкової зони кроля-НТ: 1 – ядро з еухроматином, 2 – ядерце, 3 – перинуклеарний гетерохроматин, 4 – ядерна інвагінація, 5 – гранулярна ЕПС, 6 – секреторні гранули. Електронограма, х8000.

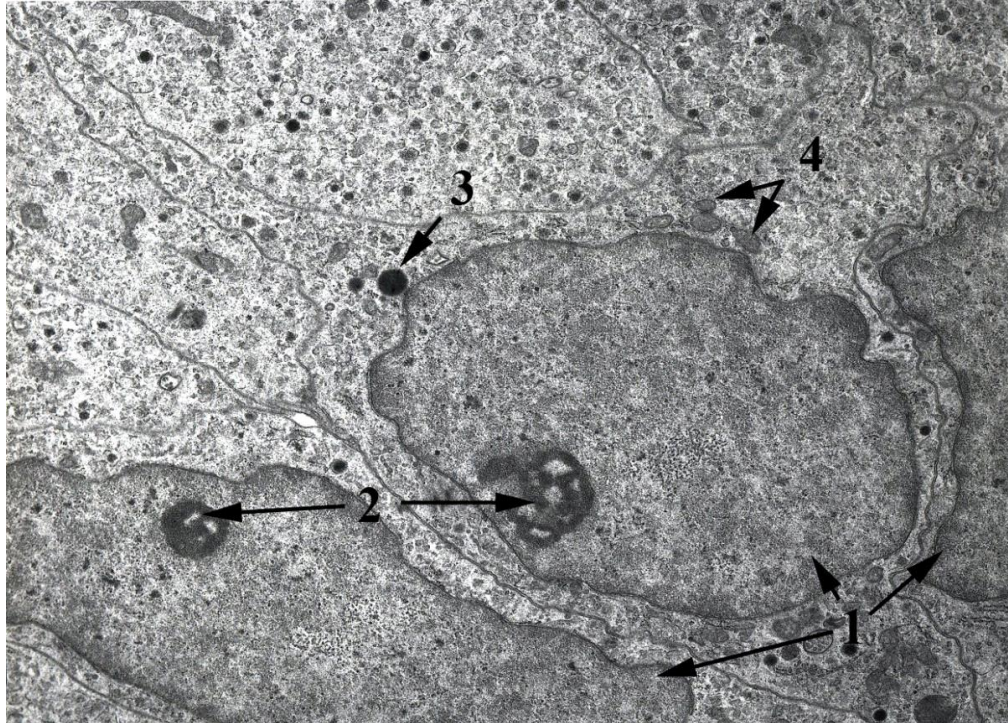


Рис. 3.2.31. Епінефроцит мозкової зони кроля-НТ: 1 – ядра, 2 – ядерця, 3 – пероксисома, 4 – мітохондрії. Електронограма, х6000.

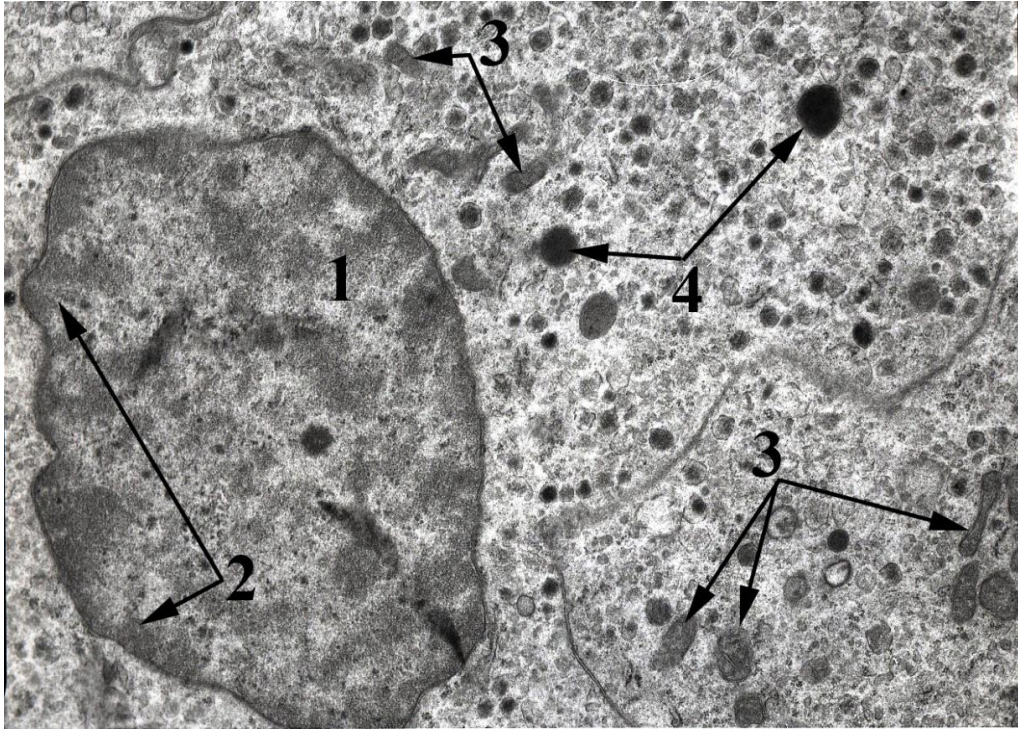


Рис. 3.2.32. Епінефроцит мозкової зони кроля-СТ: 1 – ядро з еухроматином, 2 – перинуклеарний гетерохроматин, 3 – мітохондрії, 4 – пероксисоми.  
Електронограма, х8000.

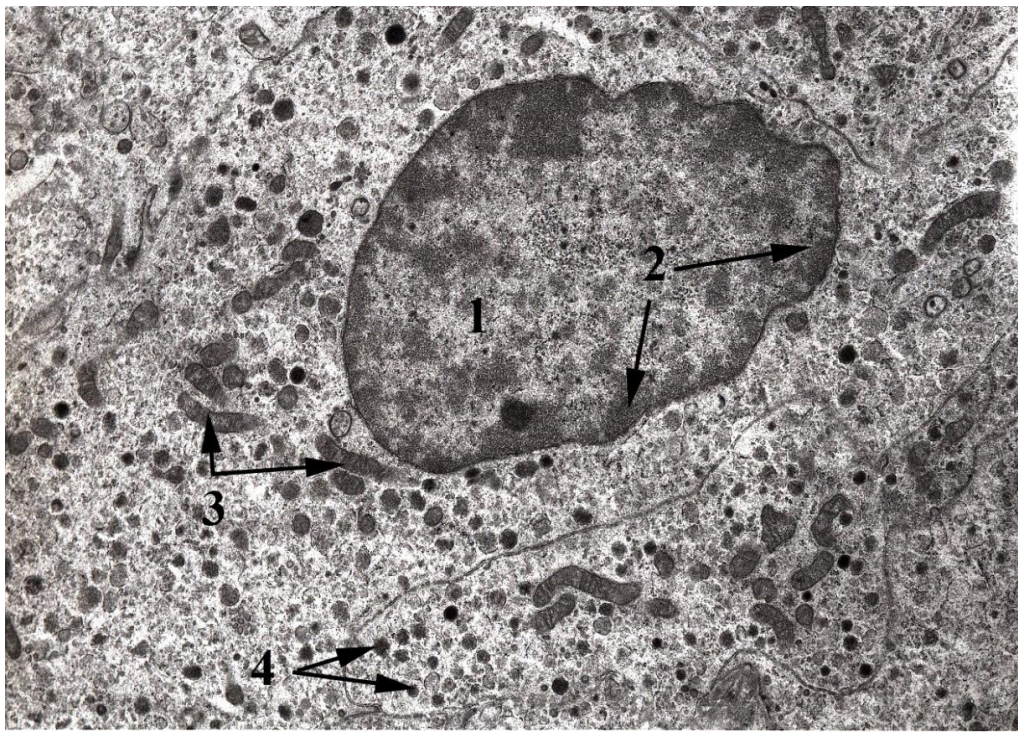

Рис. 3.2.33. Епінефроцит мозкової зони кроля-СТ: 1 – ядро з еухроматином, 2 – перинуклеарний гетерохроматин, 3 – мітохондрії, 4 – секреторні гранули. Електроннограма, х6000.

Аналізуючи результати досліджень надниркових залоз кролів з різними типами автономного тону встановили, що тварини-нормотоніки мають найменшу масу тіла та найменші за площею надниркові залози. При цьому, у них найбільша товщина пучкової зони та середня за розміром клубочкова зона. Обидві ці зони є найбільш насичені клітинами. ЯЦВ у клітинах пучкової зони кролів-НТ найбільше, а у клубочковій воно менше ніж у симпатикотоніків. Також кролі-НТ характеризуються найбільшою площею кортикоїдів  $1485,0 \pm 501,0$  мкм<sup>2</sup>.

Кролі-парасимпатикотоніки мають найбільшу масу тіла, площу надниркових залоз та товщину клубочкової зони, але у них найтонша пучкова зона. При цьому, обидві зони, порівняно з групами НТ та СТ мають найменшу кількість клітин, найнижчий показник ЯЦВ клітин та найменшу площу кортикостероїдів, яка складає  $395,0 \pm 178,0$  мкм<sup>2</sup>.

Тварини-симпатикотоніки за вище згаданими показниками займають проміжне місце між двома іншими групами тварин. Проте, товщина капсули, площа, довжина та ширина мозкової зони, а також більшість показників клітинного складу (кількість клітин на 1 мм<sup>2</sup> клубочкової, сітчастої та мозкової зон, площа клітин пучкової та мозкової зон, площа ядра клітин пучкової та мозкової зон, а також ЯЦВ клітин клубочкової та сітчастої зон), мають найвищі значення. У цій групі тварин встановлено найменші значення площі клітин клубочкової та сітчастої зон і ЯЦВ клітин мозкової зони.

Поряд з *наднирковими залозами*, а іноді безпосередньо у їх товщі трапляються додаткові надниркові залози [105]. Ці утворення оточені власною сполучнотканинною капсулою і у них відсутня мозкова зона.

Виявлялися вони у тварин кожної групи, але зв'язок появи даних структур з типами автономного тонусу не виявлено. Кожна додаткова надниркова залоза складається в основному з клітин клубочкової зони, а у великих зразках також виявляли клітини пучкової зони.

У цілому, з 32 дослідних тварин, додаткові надниркові залози виявлено в 5 кролів, тобто у 16 % випадків. Що стосується частоти виникнення даних структур в межах окремих груп, то у кролів-ПС – 33 %, НТ – 20 % і СТ – 16 %. Частота виявлення додаткових надниркових залоз у кролів є нижчою порівняно з іншими видами тварин. Так, за даними Herbach N. ці структури трапляються у 30 % котів та у 50 % собак [139].

Локалізація додаткових надниркових залоз може мати кілька варіантів: вони можуть розміщувалися поодинокі в паренхімі кіркового шару основної залози (рис. 3.2.34), або поряд з нею, в оточуючій сполучній тканині (рис. 3.2.35). Також додаткові залози можуть розширювати основну залозу (рис. 3.2.36), а іноді через незавершену інкапсуляцію мають спільну з основною залозою пучкову зону (рис. 3.2.37). Подібне розміщення додаткових надниркових залоз описане у роботах [105, 180]. Їх також виявляли у мозковій зоні основної надниркової залози [139].



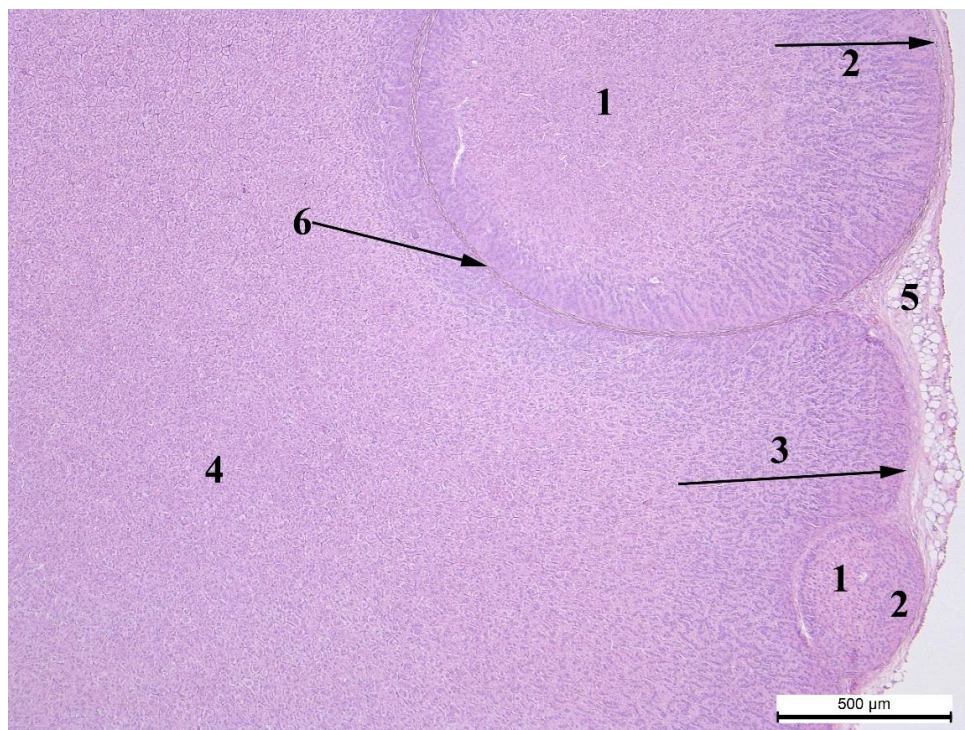


Рис. 3.2.34. Інтракортикальні додаткові надниркові залози кроля-СТ: 1 – пучкова зона ДНЗ, 2 – клубочкова зона ДНЗ, 3 – клубочкова зона надниркової залози, 4 – пучкова зона надниркової залози, 5 – капсула, 6 – капсула ДНЗ. Гематоксилін та еозин, x50.

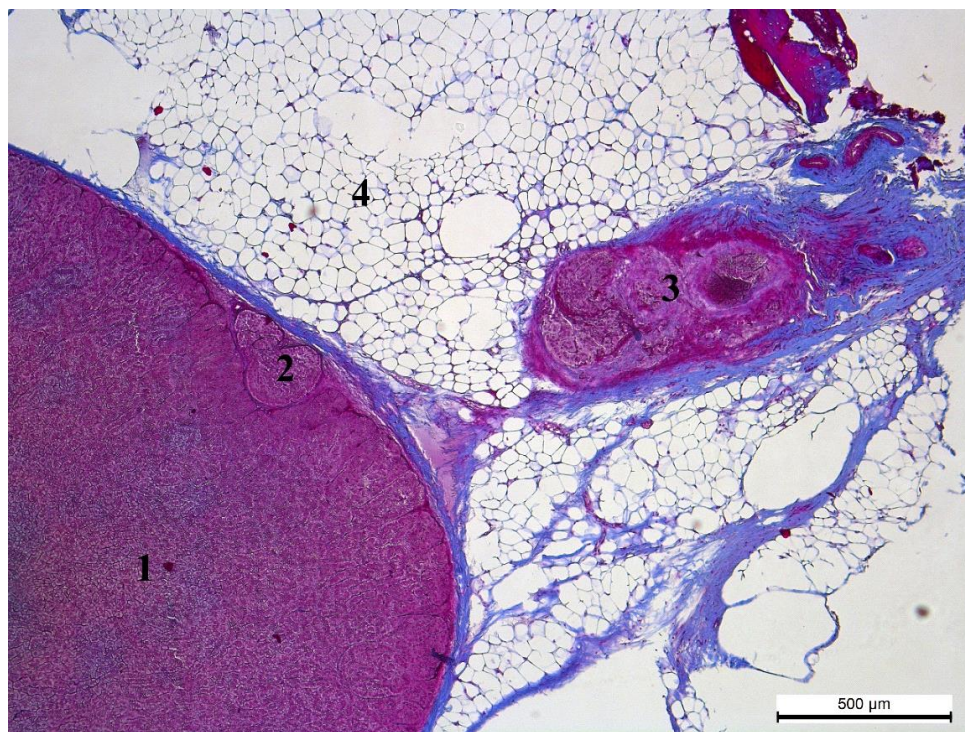


Рис. 3.2.35. Основна та додаткові надниркові залози кроля-СТ: 1 – паренхіма основної надниркової залози, 2 – інтракортикальна ДНЗ, 3 – екстракортикальна ДНЗ, 4 – жирова тканина. Азан за Гейденгайном, x50.

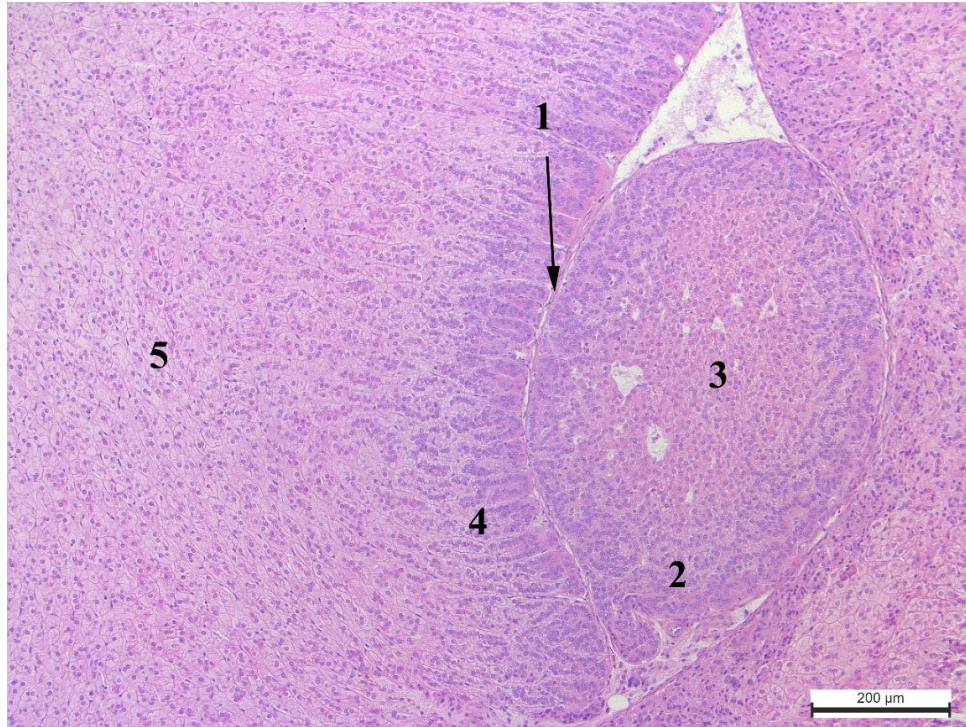


Рис. 3.2.36. Інтракортикальна додаткова надниркова залоза кроля-СТ: 1 – капсули додаткової та основної надниркових залоз, 2 – клубочкова зона ДНЗ, 3 – пучкова зона ДНЗ, 4 – клубочкова зона надниркової залози, 5 – пучкова зона надниркової залози. Гематоксилін та еозин, x100.

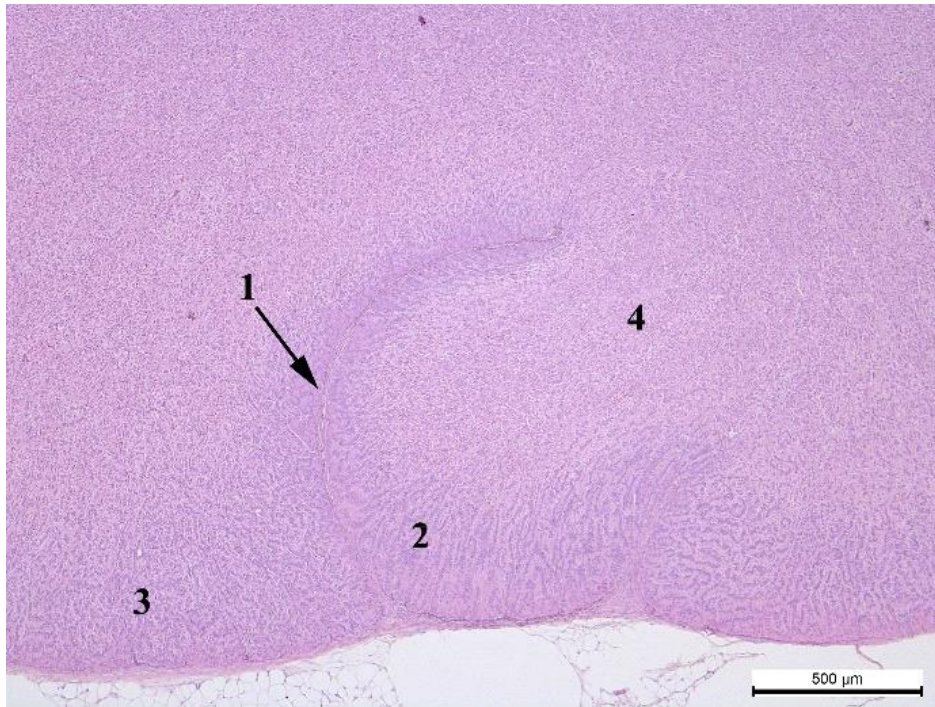


Рис. 3.2.37. Інтракортикальна додаткова надниркова залоза кроля-СТ: 1 – власна капсула додаткової залози, 2 – клубочкова зона ДНЗ, 3 – клубочкова зона надниркової залози, 4 – пучкова зона спільна для додаткової та основної надниркових залоз. Гематоксилін та еозин, x50.

Розмір додаткових надниркових залоз коливається в значному діапазоні. Більші за площею залози траплялися у тварин-СТ. Вони переважали кроля-НТ на 716070,7 мкм<sup>2</sup>, а ПС – на 723659,67 мкм<sup>2</sup>.

У структурі, досліджених додаткових надниркових залоз, представлені лише окремі фрагменти кіркової зони основної надниркової залози. Важливо зазначити, що клубочкова зона добре виражена у всіх додаткових надниркових залозах. Поряд з тим, ці залози не мають мозкової та сітчастої зон, а пучкова зона траплялася лише у кролів-СТ (рис. 3.2.34, 3.2.35). Це, на нашу думку, пов'язано з особливостями формування цих структур, оскільки в період ембріонального розвитку мозкова зона формується з нервової трубки і заглиблюється у ектодермальну кіркову зону. У наслідок цього, кіркова зона

розщеплюється і з неї можуть формуватися додаткові надниркові залози [172].

Поряд з тим, Hummel K. і Sass B. повідомляють, що додаткові надниркові залози можуть формуватися впродовж всього життя, а Cesta M. F. у 1927 році описував їх появу, як компенсаторним механізмом при старінні [116, 145, 189]. Однак, це не узгоджується з даними Herbach N., який виявляв ці залози у котів та собак до шестимісячного віку [139].

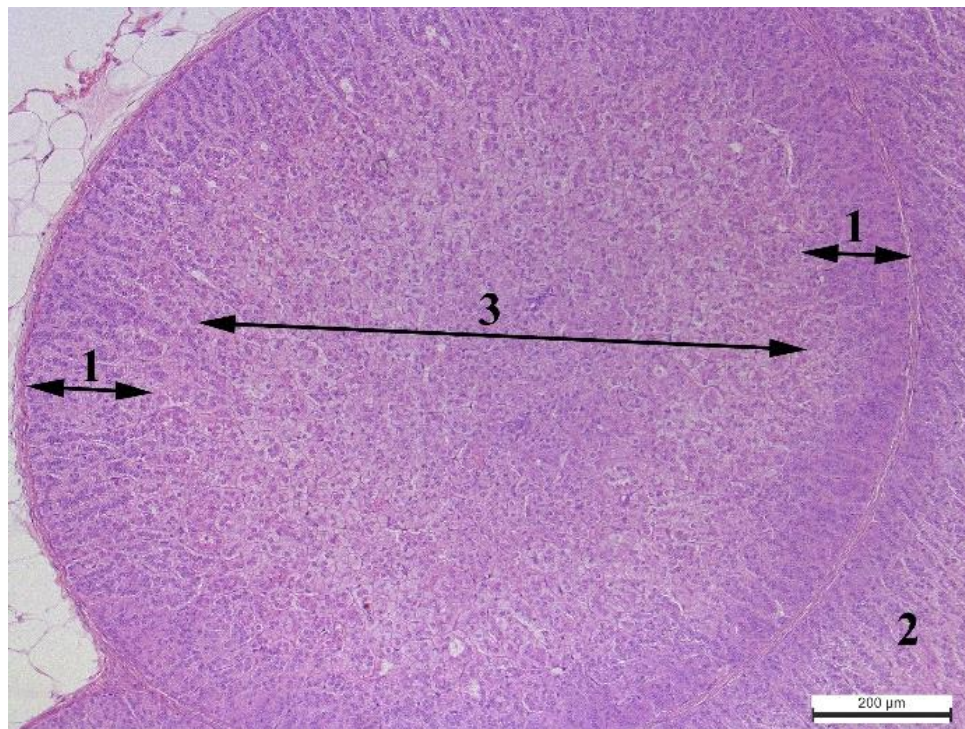


Рис. 3.2.38. Додаткова надниркова залоза кроля-СТ з двома зонами: 1 – клубочкова зона ДНЗ, 2 – клубочкова зона надниркової залози, 3 – пучкова зона ДНЗ. Гематоксилін та еозин,  $\times 100$ .

Досліджені нами, додаткові надниркові залози також відібрано від молодих тварин (віком 4 місяці), що підтверджує їх ембріональне походження.

Наявність додаткових надниркових залоз, за даними [116], є аномаліями розвитку, які не впливають на функціонування основної надниркової залози, оскільки виконують з нею спільну функцію.

При дослідженні клітинного компоненту додаткових надниркових залоз, встановлено, що кількість клітин на  $1000 \text{ мкм}^2$  клубочкової зони кролів-СТ є меншою від кроля-ПС на 3,7 одиниць та більшою від кроля-НТ на 1,9 одиниць (рис. 3.2.40, 3.2.41). У основній наднирковій залозі даний показник є меншим, тобто її клітини розташовані менш щільно, ніж в додатковій залозі.

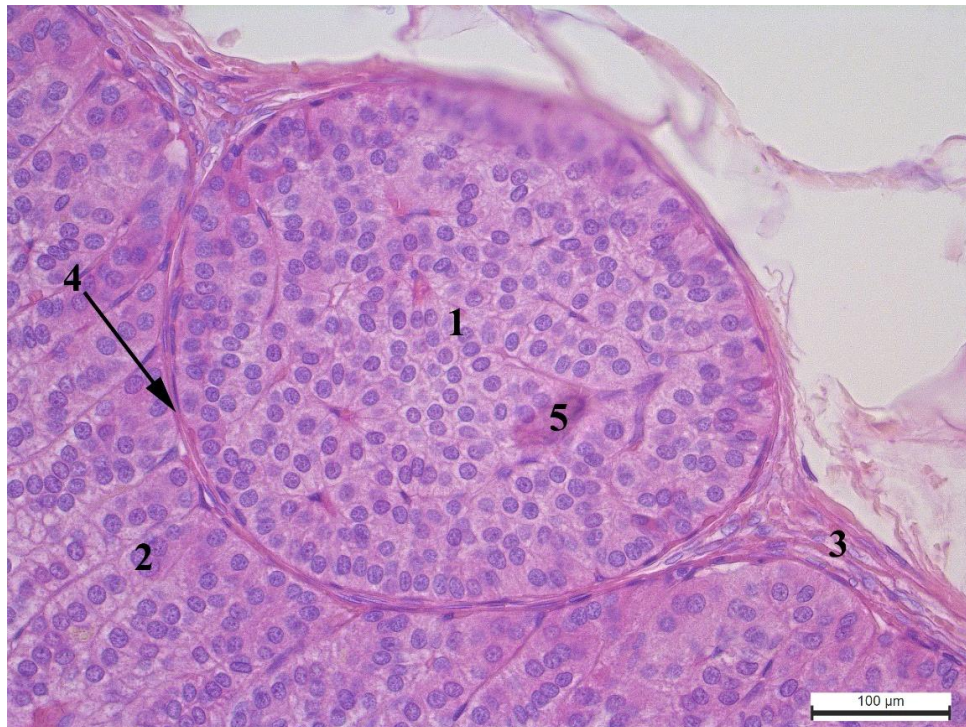

Рис. 3.2.39. Додаткова надниркова залоза кроля-ПС з однією зоною: 1 – клубочкова зона ДНЗ, 2 – клубочкова зона надниркової залози, 3 – капсула надниркової залози, 4 – капсула ДНЗ, 5 – капіляр. Гематоксилін та еозин,  $\times 200$ .

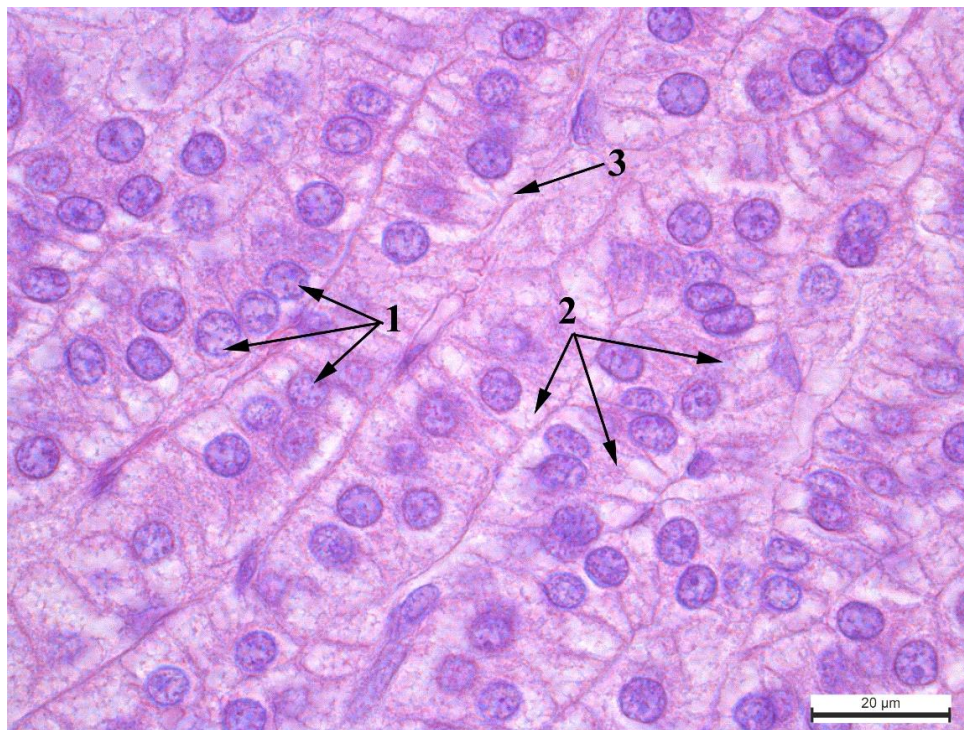


Рис. 3.2.40. Клітини клубочкової зони ДНЗ кроля-СТ: 1 – ядра, 2 – цитоплазма, 3 – базальна мембрана. Гематоксилін та еозин, x1000.

Розміри клітин також відрізняються в кролів різних груп. Найбільшу площу клітин клубочкової зони додаткової надниркової залози виявлено у кроля-НТ. Тварини-СТ та ПС поступають відповідно на 16,7 мкм<sup>2</sup> та 38,4 мкм<sup>2</sup>.

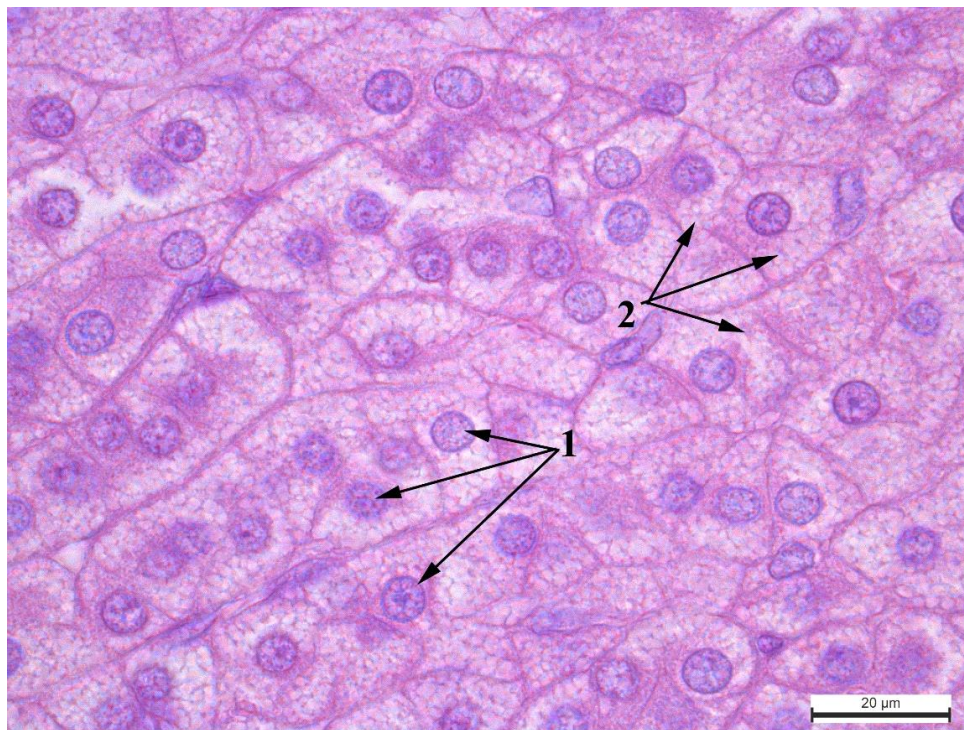


Рис. 3.2.41. Клітини пучкової зони ДНЗ кроля-СТ: 1 – ядра, 2 – цитоплазма. Гематоксилін та еозин,  $\times 1000$ .

Щодо площі ядер клітин клубочкової зони, то в додаткових надниркових залозах цей показник має найбільші значення у кролів-СТ. Незначно (на  $1,0 \text{ мкм}^2$ ) поступаються їм кролі-НТ і суттєво меншим (на  $5,3 \text{ мкм}^2$ ) досліджуваний показник є в кролів-ПС.

Ядерно-цитоплазматичне відношення в клітинах клубочкової зони найвище у кроля-парасимпатикотоніка. У групі-СТ даний показник є меншим на  $0,05 \text{ мкм}^2$  та займає проміжне положення, оскільки найменше значення відповідає кролю-НТ, який поступається СТ на  $0,15 \text{ мкм}^2$ .

Пучкова зона виявлялася лише у кролів-СТ. Проте, стверджувати, що наявність чи відсутність цієї зони пов'язана з типом автономного тону, ми не можемо, оскільки у кролів-НТ та ПС додаткова надниркова залоза траплялася лише в одного представника групи. Оскільки, пучкова зона розташована в центрі додаткової надниркової залози, тому замість товщини

визначали її площу. При цьому, встановили, що дана зона займає 48 % площі всієї додаткової надниркової залози. Відповідно на клубочкову зону припадає 52 % площі залози.

Пучкова зона додаткової надниркової залози, порівняно з основною залозою, характеризується меншими розмірами клітин та їх ядер, проте більшим показником ядерно-цитоплазматичного відношення та щільнішим розташуванням клітин.

Аналізуючи морфометричні дані ДНЗ відмітили, що спостерігається морфо-функціональна компенсація та залежність кількості та ЯЦВ клітин клубочкової зони від їх лінійних розмірів, що проявляється у тварин всіх груп. При збільшенні площі клітин відмічено зменшення їх кількості у тварин-НТ, а при зменшенні площі – збільшення кількості клітин у ПС. Це пов'язано з накопиченням біологічно-активних речовин в цитоплазмі клітин і призводить до відповідних морфо-функціональних перебудов.

Підсумовуючи морфо-функціональні закономірності будови кортикоцитів пучкової зони можна зробити висновок, що зі зменшенням кількості ліпосом, збільшенням об'єму везикул та лакун гладкого ЕР та мітохондрій, збільшується синтез кортикостероїдів. Відповідно у тварин-ПС відмічено збільшення кількості ліпосом, незначна кількість мітохондрій та порівняно менший об'єм гладкого ЕР, що вказує на незначний синтез кортикостероїдів.

У тварин-НТ наявне збільшення кількості АЕР поряд зі зростанням чисельності мітохондрій та помірним накопиченням ліпосом це вказує на помірний синтез кортикостероїдів.

Кролі-СТ володіють найбільшим потенціалом до синтезу кортикостероїдів, що проявляється в найменшій кількості ліпосом, розширеному АЕР та збільшеною кількістю мітохондрій.



Отже, характеризуючи електронограми мозкової зони тварин різних груп відмічено збільшену кількість депонованих секреторних гранул у тварин-СТ. Посереднє місце займають НТ і найменше-ПС. Зазначено збільшену кількість пероксисом та мітохондрій, що вказує на більш активні синтезувальні та енергетичні процеси у кролів-СТ. У структурі ядра кролів-СТ не виражений фібрилярний та гранулярний компонент та навколоядерцевий гетеро хроматин.

Отже, додаткові надниркові залози виявлено в 19 % всіх досліджених тварин. У перерахунку на окремі групи це становило: в кролів-ПС – 33 %, НТ – 20 % і СТ – 16 %. Додаткові надниркові залози кролів-СТ представлені двома зонами: клубочковою (52 % площі залози) та пучковою (48 % площі залози), а кролів-ПС та НТ – лише клубочковою. Щільність розташування клітин клубочкової зони кролів-СТ та НТ є майже однаковою, значно меншою вона є у кролів-ПС. ЯЦВ клітин клубочкової зони має найбільше значення в кролів-ПС, проміжне – СТ та найменше – в НТ. Таким чином, у структурі додаткових надниркових залоз проявляється вплив типологічних особливостей автономного тону.

Результати досліджень опубліковано у наукових працях: Закревська М. В., Тибінка А. М. (2019) [213, 214].

### **3.3. Мікроскопічна та ультраструктурна характеристика щитоподібної залози кролів з різними типами автономного тону**

Макроскопічно щитоподібні залози у досліджуваних групах кролів мали рожевий колір з блідо коричневим відтінком та типовим розташуванням (рис. 3.3.1).

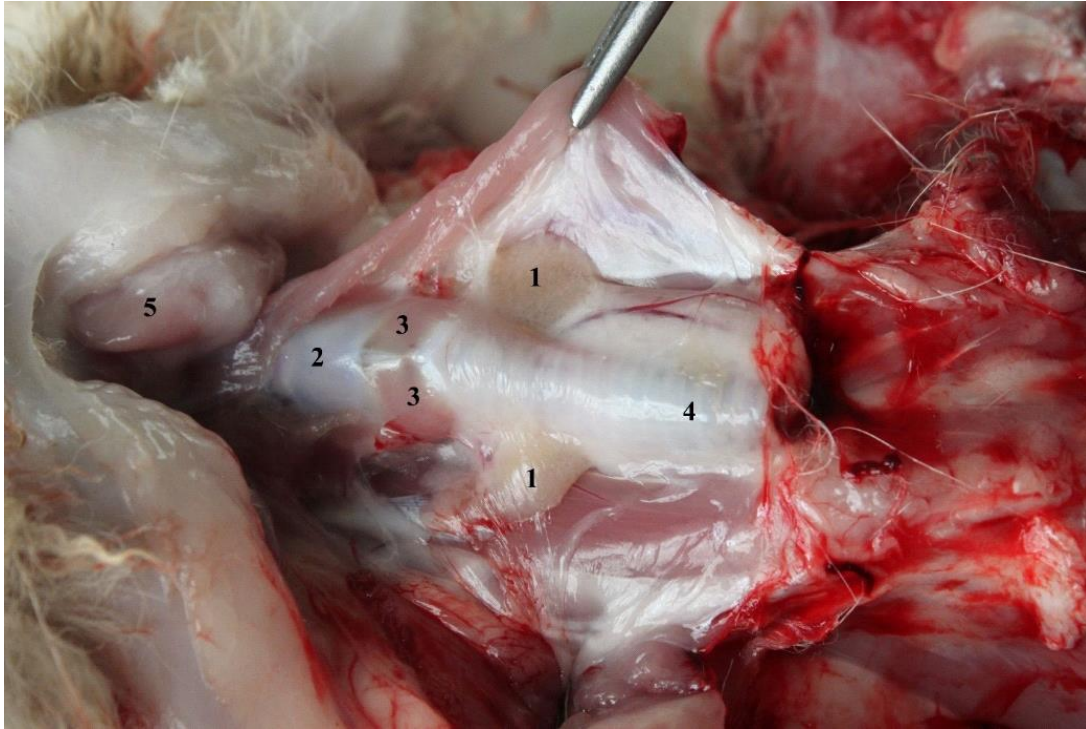


Рис. 3.3.1. Топографія щитоподібної залози кроля: 1 – щитоподібна залоза, 2 – щитоподібний хрящ, 3 – кільцещитоподібний м'яз, 4 – трахея, 5 – піднижньощелепна слинна залоза. Макропрепарат.

Гістологічно капсула щитоподібної залози сформована з трьох шарів: зовнішнього – серозного, середнього – жирового з судинами і нервами та внутрішнього – фіброзного. Внутрішній шар (власна капсула залози) проникає в товщу залози та формує сполучнотканинний каркас, де серед колагенових волокон розташовуються фолікули (рис. 3.3.2).

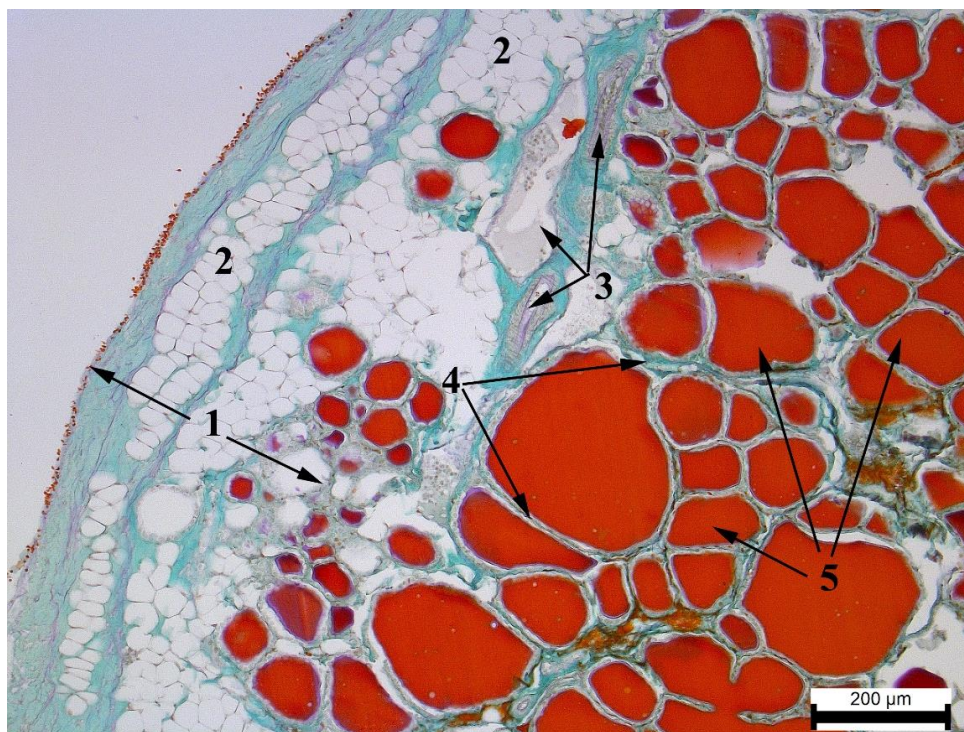


Рис. 3.3.2. Фрагмент щитоподібної залози кроля-СТ: 1 – капсула, 2 – жирова тканина, 3 – судини, 4 – сполучнотканинні тяжі, 5 – просвіт фолікула з колоїдом. Альдегід-фуксин за Габа-Дибаном,  $\times 100$ .

Товщина капсули щитоподібної залози сильно коливається навіть в межах однієї залози, що спричинено нерівномірним розташуванням жирового шару (рис. 3.3.3, 3.3.4). Найкраще це виражено у кролів-ПС, у яких даний показник варіює в межах від 65,88 мкм до 478,6 мкм, а сама капсула є найтовстішою серед досліджуваних груп і становить  $382,7 \pm 68,11$  мкм (табл. 3.3.1). Найтоншу капсулу виявлено у кролів-симпатикотоніків, ( $300,05 \pm 35,0$  мкм). Різниця між цими групами, становить 82,65 мкм.

Крім капсули, жирова тканина також представлена в стромі залози, займаючи значні її ділянки та оточуючи групи фолікулів (рис. 3.3.5).

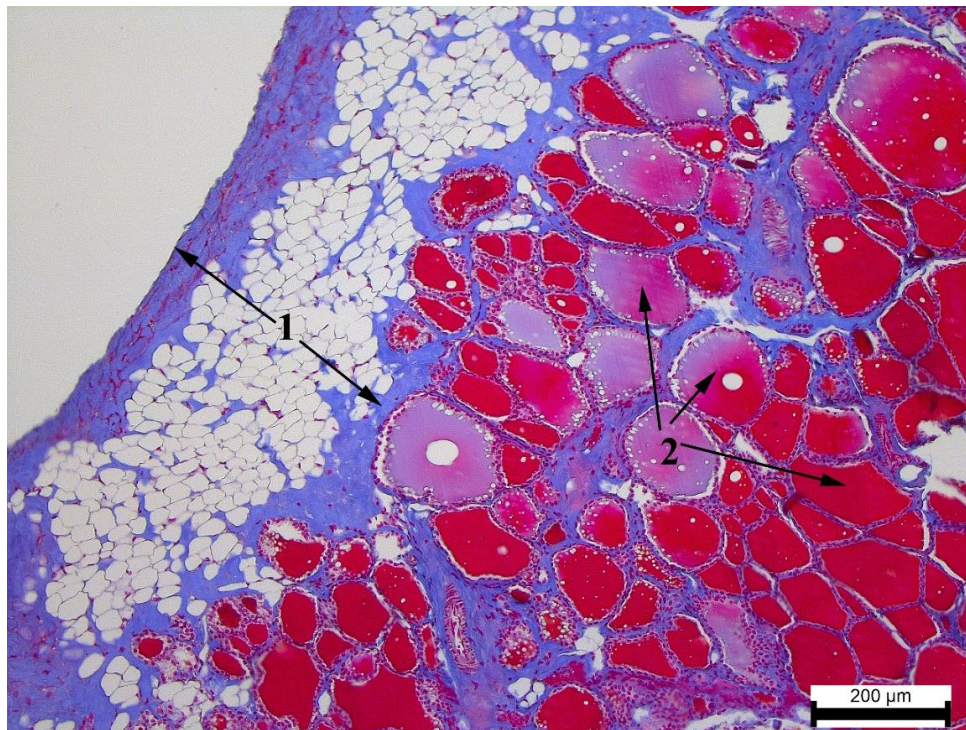


Рис. 3.3.3. Фрагмент щитоподібної залози кроля-НТ: 1 – капсула, 2 – фолікули.

Азан по Гейденгайну, x100.

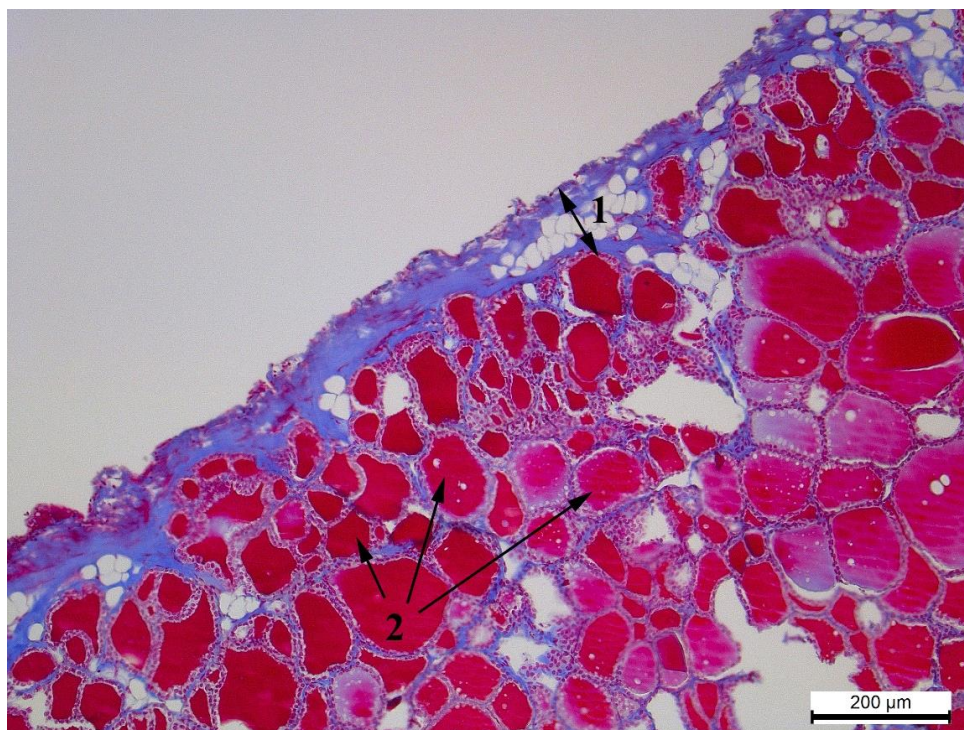


Рис. 3.3.4. Фрагмент щитоподібної залози кроля-НТ: 1 – капсула, 2 – фолікули.  
Азан по Гейденгайну, x100.

Таблиця 3.3.1.

**Маса тіла та морфометричні показники щитоподібної залози кролів різних груп (x±SE)**

Показник	Групи кролів		
	Кролі-СТ	Кролі-НТ	Кролі-ПС
Товщина капсули, мкм	300,05±35,00	309,04±27,24	382,70±68,11
Площа фолікула, мкм <sup>2</sup>	6108,46±441,16	4376,48±792,62	2519,62±703,02
Діаметр фолікула, мкм	84,37±3,10	95,86±25,56	54,22±7,46
Кількість фолікулів на 1000 мкм <sup>2</sup>	180,14±23,50	266,50±72,66	260,84±76,61
Площа епітелію, мкм <sup>2</sup>	1601,76±78,57	1656,71±310,63	1139,20±138,62

Висота епітелію, мкм	6,38±0,21	7,54±0,65*	7,61±0,65*
Площа тироцита, мкм <sup>2</sup>	60,40±2,43	61,48±3,00	89,56±12,26
Площа ядра, мкм <sup>2</sup>	23,48±0,81	21,68±1,40	25,57±0,58
Площа цитоплазми, мкм <sup>2</sup>	36,69±1,76	39,80±2,22	64,00±12,03
Ядерно-цитоплазматичне відношення	0,70±0,02	0,58±0,03***	0,47±0,11***
Індекс Брауна	12,85±1,04	7,10±0,81**	7,28±1,90
Фолікулярно-колоїдний індекс	0,39±0,02	0,61±0,03***	1,14±0,44**

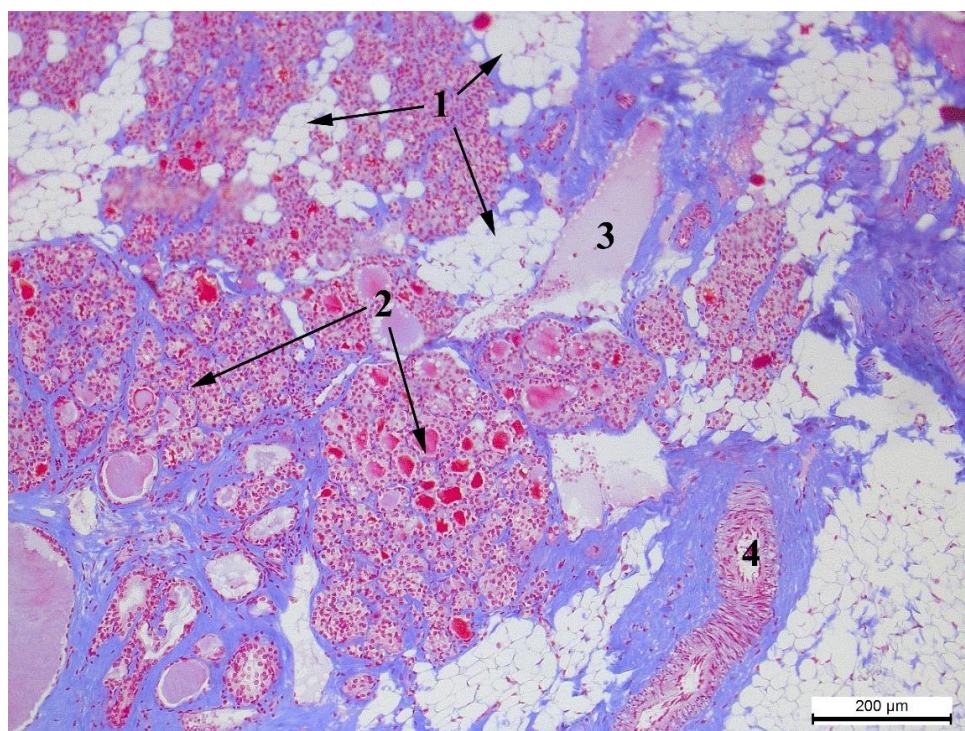


Рис. 3.3.5. Фрагмент щитоподібної залози кроля-ПС: 1 – жирова тканина, 2 – групи фолікулів, 3 – велула, 4 – артеріола. Азан за Гейденгайном, х50.

Фолікули залози мають різний розмір і, здебільшого, округло-овальну форму, але систематично трапляються фолікули неправильної форми

(рис. 3.3.6). Видимої закономірності цього явища не встановлено. Незважаючи на це, при вимірюванні площі фолікулів, отримали вірогідно відмінні результати у дослідних групах. Так, найбільші фолікули виявлено у кролів-СТ, площа яких складає  $6108,46 \pm 441,16$  мкм<sup>2</sup>. Їх площа перевищує даний показник тварин-НТ на  $1731,98$  мкм<sup>2</sup>. У той час, як у групі парасимпатикотоніків площа фолікулів була найменшою і поступалася кролям-СТ на  $3588,84$  мкм<sup>2</sup>.

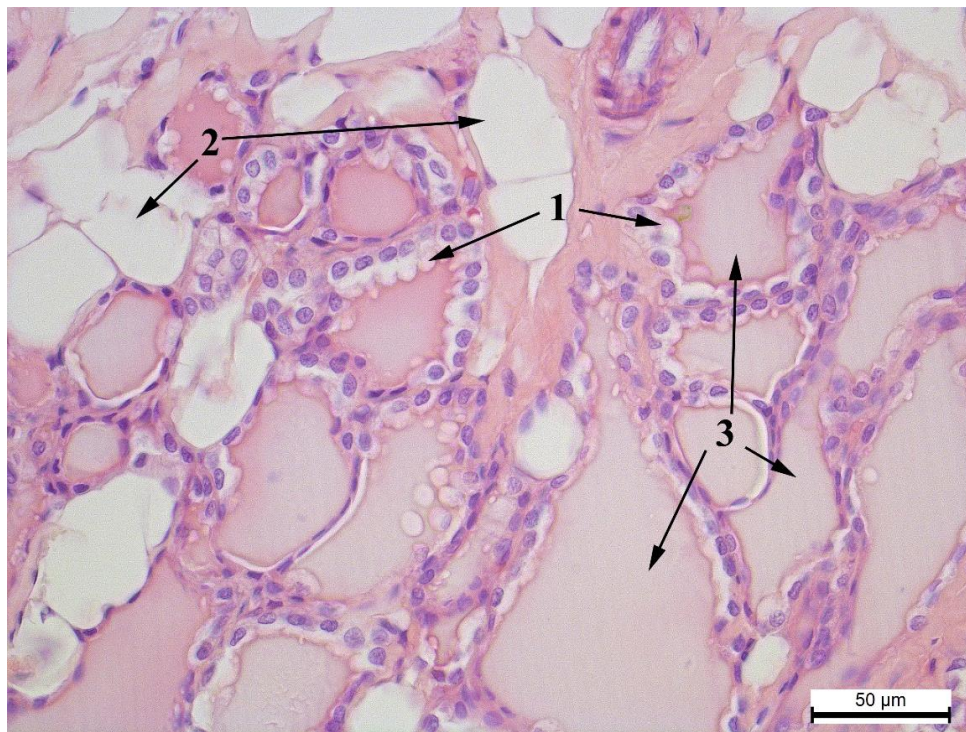


Рис. 3.3.6. Фолікули різного розміру та форми кроля-НТ: 1 – тироцити, 2 – адипоцити, 3 – колоїд у просвіті фолікулів. Гематоксилін та еозин, х400.

Різниця між площами фолікула та його просвіту дозволила вирахувати площу епітеліального шару фолікула. У нормотоніків та симпатикотоніків вона майже однакова і переважає групу-ПС відповідно на  $517,51$  мкм<sup>2</sup> і на  $462,56$  мкм<sup>2</sup>.

Збільшення площі епітелію фолікулів відбувається за рахунок збільшення висоти його клітин. Так, у кролів-симпатикотоніків висота епітеліоцитів є найменшою і складає  $6,38 \pm 0,21$  мкм<sup>2</sup>, що менше ніж у кролям-НТ на 1,16 мкм ( $P < 0,05$ ), а кролям-ПС – на 1,23 мкм ( $P < 0,05$ ) (рис. 3.3.7, 3.3.8).

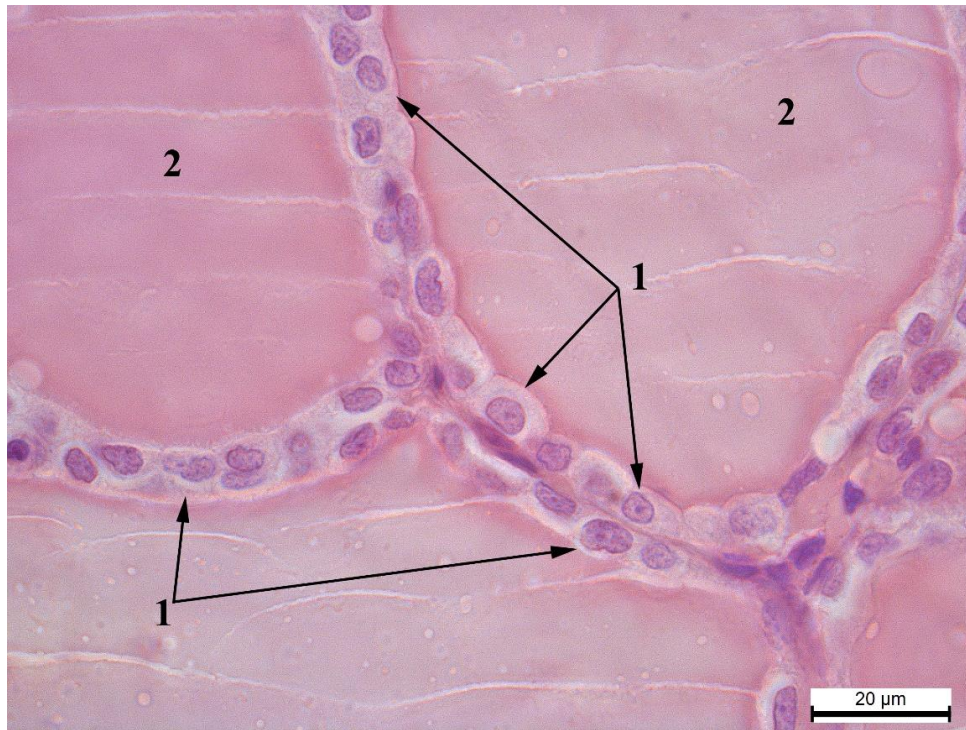


Рис. 3.3.7. Фолікули кроля-СТ: 1 – клітини плоскої форми (тироцити), 2 – просвіт фолікула з колоїдом. Гематоксилін та еозин,  $\times 1000$ .



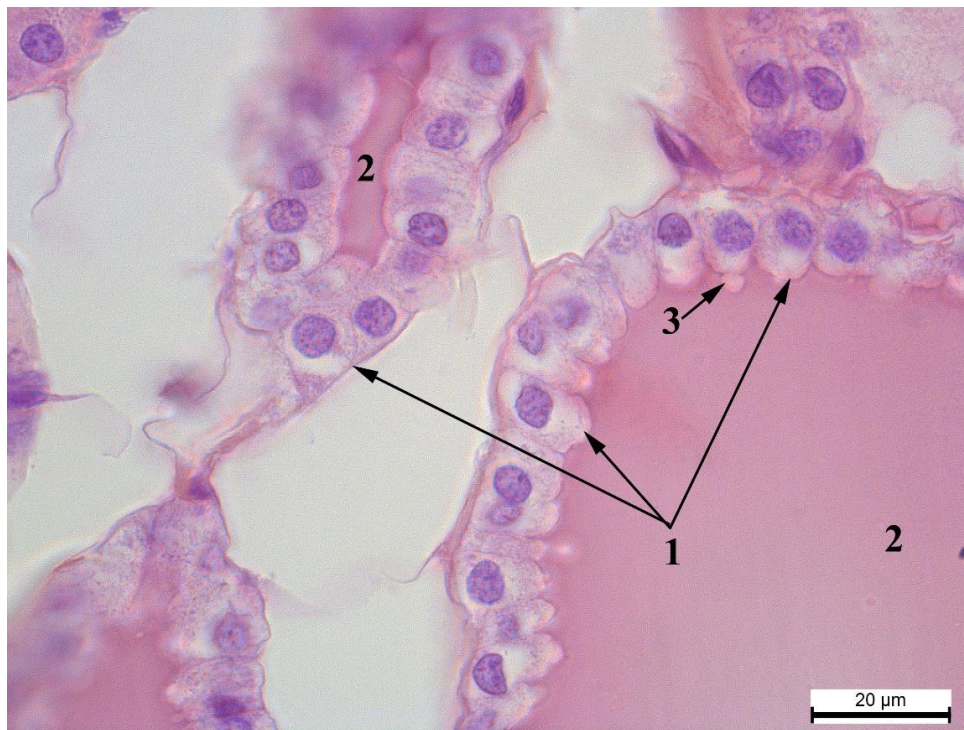


Рис. 3.3.8. Фолікули кроля-НТ: 1 – клітини кубічної та циліндричної форми (тироцити), 2 – просвіт фолікула з колоїдом, 3 – псевдоподія. Гематоксилін та еозин, x1000.

При визначенні діаметру фолікулів встановили, що його найвищі значення відповідають кролям-нормотонікам, а найнижчі – парасимпатикотонікам. Проте, дані показники не є достовірним.

Фолікули кролів-нормотоніків, порівняно з іншими групами тварин, характеризуються не лише більшим розміром, але й щільнішим розташуванням, тому їх кількість на 1000 мкм<sup>2</sup> площі залози є найбільшою. Це обумовлено меншою кількістю міжфолікулярної сполучної тканини, зокрема жирової (рис.3.3.5). У кролів-СТ на вказаній площі цитоподібної залози налічується на 86,4 фолікулів менше. Незважаючи на таку значну різницю між показниками, вони, є не вірогідними, що зумовлено нерівномірним розташуванням фолікулів в тканині залози, при якому ділянки

з високою насиченістю фолікулами поєднуються з ділянками зі значним вмістом строми (рис. 3.3.9.). Вказана закономірність є найбільш характерною для тварин-ПТ та НТ. Кролі-парасимпатикотоніки за даним показником також суттєво переважають тварин-СТ – на 80,7 фолікулів.

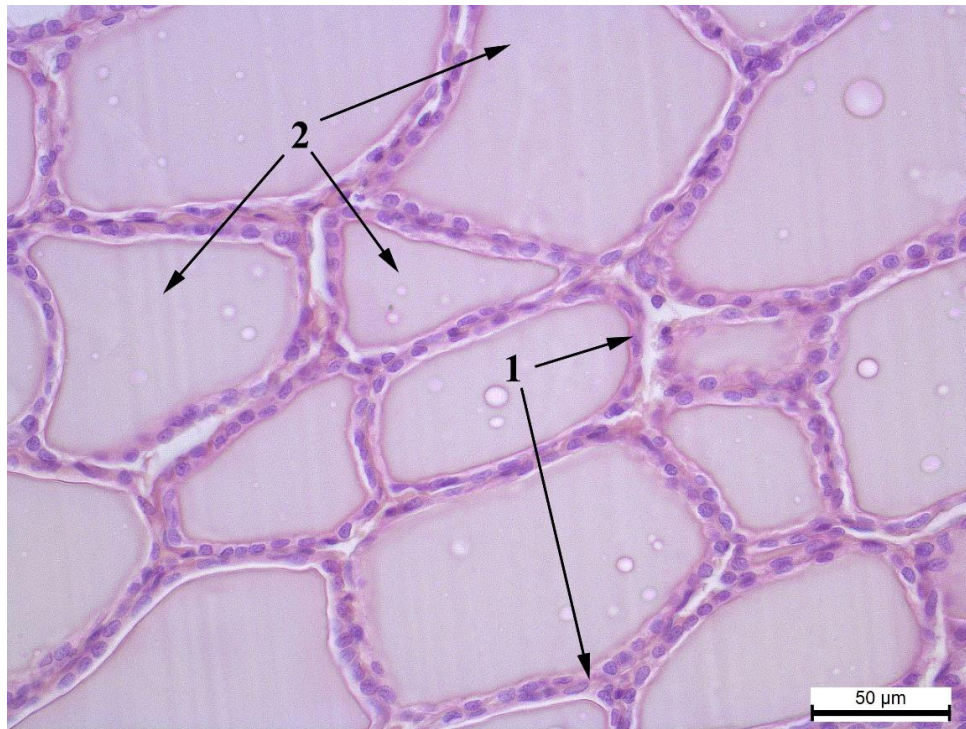


Рис. 3.3.9. Щільність розташування фолікулів кроля-СТ: 1 – тироцити, 2 – колоїд у просвіті фолікулів. Гематоксилін та еозин, х400.

У групі кролів-нормотоніків виявлено слабкий прямий кореляційний зв'язок ( $r=0,32$ ) між кількістю фолікулів та масою кролів. У двох інших груп кореляційний зв'язок є зворотнім: у кролів-ПС –  $r=-0,21$ , а в кролів-СТ ( $r=-0,07$ ).

Між фолікулами щитоподібної залози, заповненими колоїдом, іноді, трапляється осередки скупчення тироцитів у вигляді інтерфолікулярних острівців (рис. 3.3.10, 3.3.11). Даний процес характерний для всіх груп тварин

та, як стверджує Качалка О. [52], не має функціонального значення і тому його дослідження не проводили.

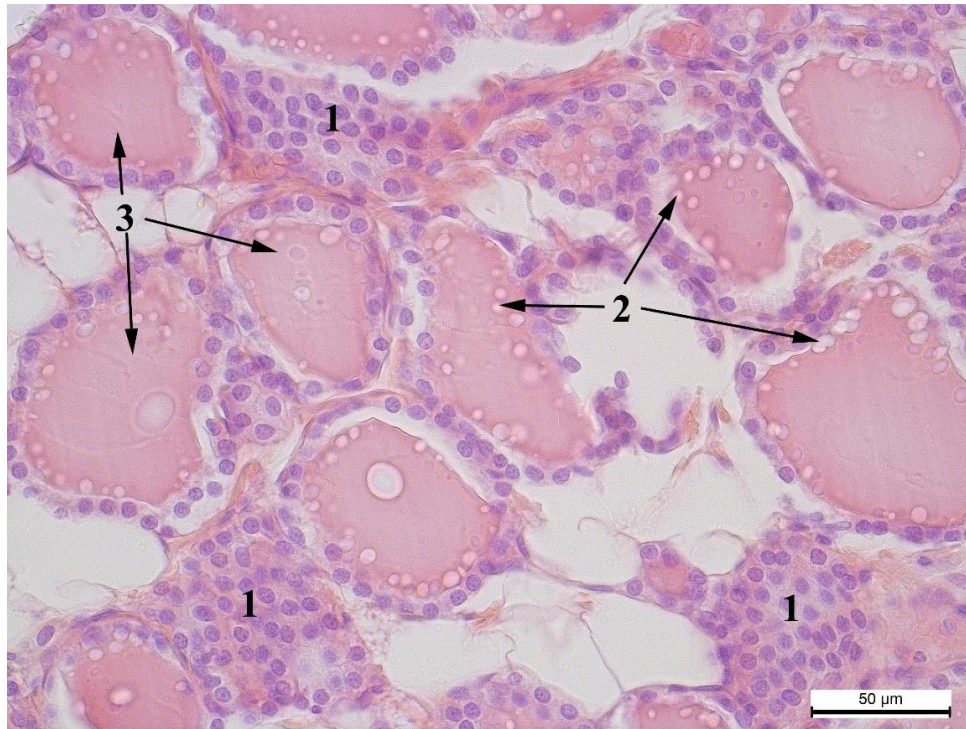


Рис. 3.3.10. Щитоподібна залоза кроля-ПС: 1 – інтерфолікулярні острівці тироцитів, 2 – резорпційні вакуолі, 3 – інтрафолікулярний колоїд. Гематоксилін та еозин, x400.

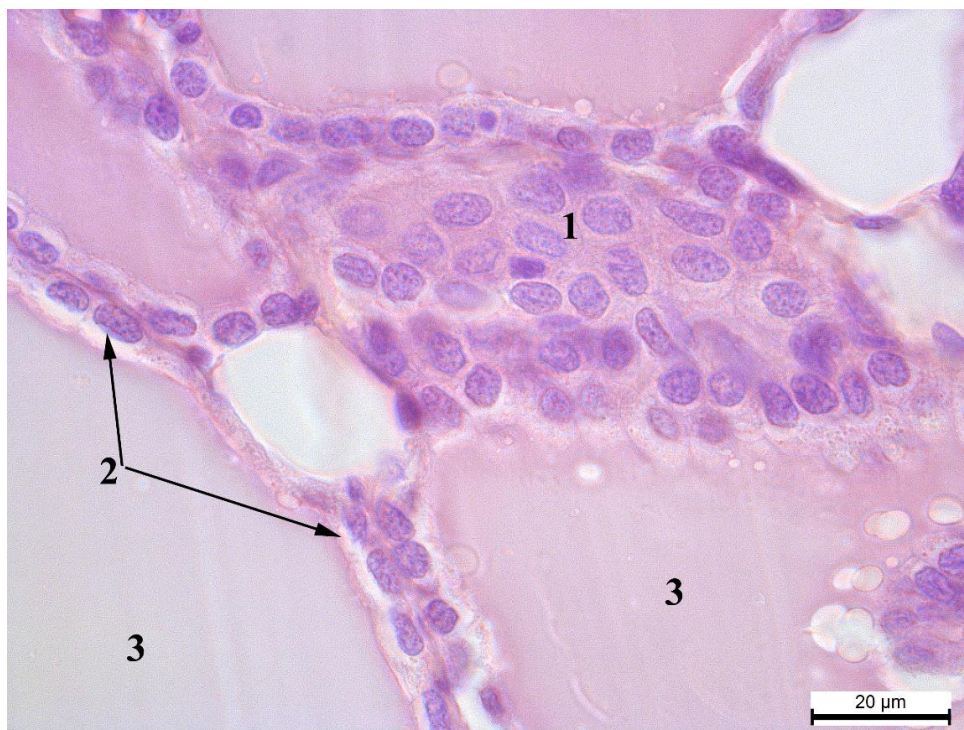


Рис. 3.3.11. Щитоподібна залоза кроля-СТ: 1 – інтерфолікулярний острівець, 2 – фолікулярні тироцити, 3 – колоїд. Гематоксилін та еозин, x1000.

Кожен фолікул вистелений одношаровим кубічним епітелієм, який, залежно від функціонального стану, може змінювати свою форму на циліндричну або плоску (рис. 3.3.12, 3.3.13). Епітелій фолікулів складається з двох типів клітин: тироцитів та парафолікулярних С-клітин [104]. У наших дослідженнях ми вивчали лише перший тип клітин. При цьому, тироцити з найбільшою площею виявлено у кролів-ПС і вони переважають тварин-СТ на  $29,16 \text{ мкм}^2$ . Кролі-НТ набувають проміжних значень.

При аналізі морфометричних показників структурних частин тироцитів встановлено, що у кролів-ПС, як площа ядра, так і площа цитоплазми мають найбільші значення серед дослідних груп тварин і становлять  $25,57 \pm 0,58 \text{ мкм}^2$  та  $64,00 \pm 12,03 \text{ мкм}^2$  відповідно. У кролів-НТ найменша площа ядра поєднується з середнім показником цитоплазми, а в тварин-СТ навпаки

середній площі ядра відповідає мінімальна площа цитоплазми. Проте, відмінності між цими показниками у всіх групах тварин є не достовірними.

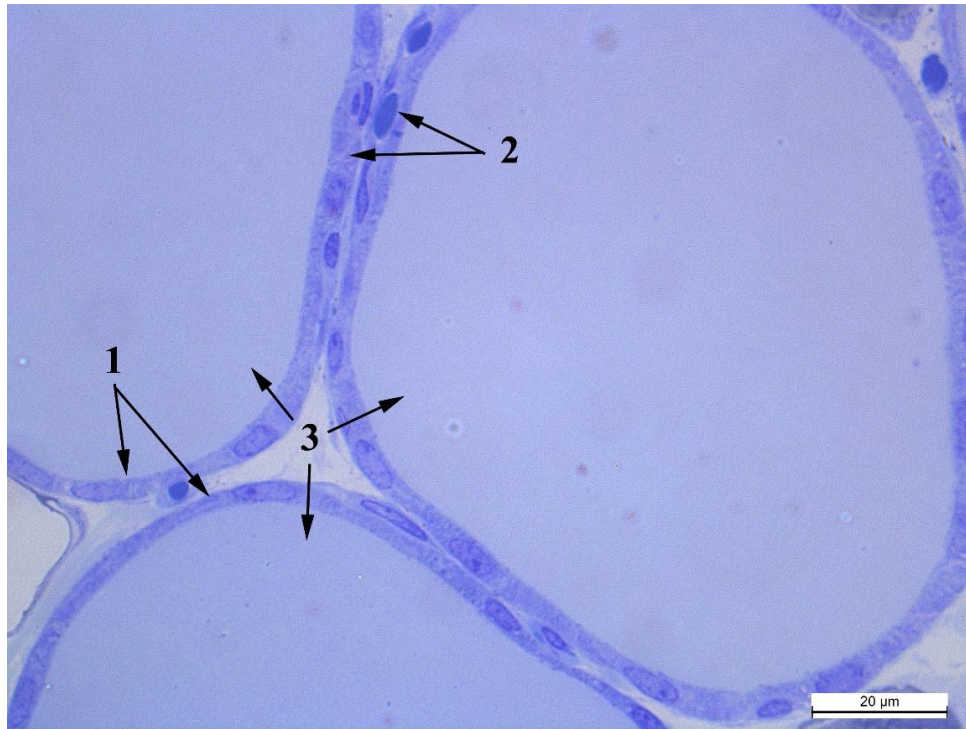


Рис. 3.3.12. Фолікули щитоподібної залози кроля-СТ: 1 – епітелій плоскої форми, 2 – епітелій кубічної форми, 3 – колоїд. Метиленовий синій, x1000.

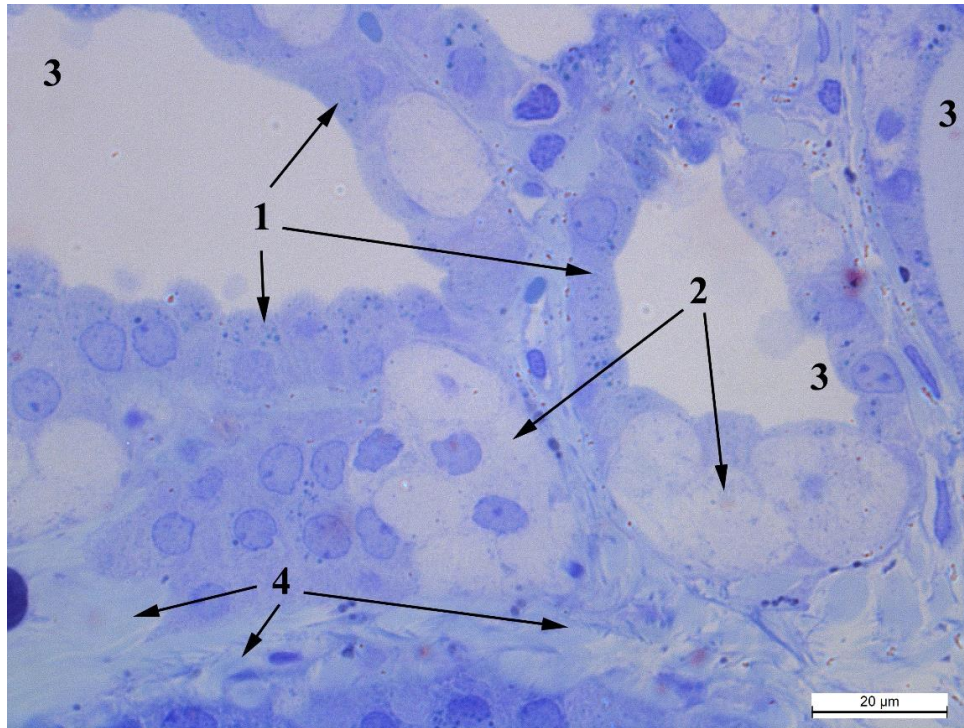


Рис. 3.3.13. Фолікули щитоподібної залози кроля-ПС: 1 – фолікули з тироцитами різної форми, 2 – С-клітини, 3 – колоїду просвіті фолікула. Метиленовий синій, x1000.

Вивчення морфофункціонального стану клітин проводили на основі трьох індексів: ядерно-цитоплазматичне відношення (ЯЦВ), індекс Брауна та фолікулярно-колоїдний індекс.

Так, ЯЦВ тироцитів у кролів-СТ є найбільшим. Тироцити кролів-нормотоніків поступаються їм на 0,12 одиниць ( $P < 0,001$ ), а парасимпатикотоніки – на 0,23 одиниць ( $P < 0,001$ ), тобто мають найменший показник. Представлені відмінності ЯЦВ більшою мірою спричинені різницею у площі цитоплазми, оскільки площа ядер коливається не більше ніж на 3,89 одиниці.

Кролі-симпатикотоніки також характеризуються найбільшими значеннями індексу Брауна тироцитів, який переважає показники клітин кролів-ПС на 5,57 одиниць, а тварин-НТ – на 5,75 одиниць ( $P < 0,001$ ).

Зовсім по іншому тип автономного тону проявляється у значеннях фолікулярно-колоїдного індексу. Його найнижчі показники відповідають кролям-СТ. Відповідно, тварини-НТ переважають їх на 0,22 одиниць, а ПС – на 0,75 одиниць.

Також дослідили наявність кореляційного зв'язку між вказаними індексами клітин щитоподібної залози та масою тіла тварин. Встановлено, що маса кролів-ПС та СТ має зворотній кореляційний зв'язок з індексом Брауна, відповідно  $r=-0,67$  і  $r=-0,22$  та зворотній кореляційний зв'язок з фолікулярно-колоїдним індексом, відповідно  $r=-0,74$  і  $r=-0,22$ . У тварин-НТ індекс Брауна має сильний зворотній кореляційний зв'язок з масою тіла ( $r=-0,87$ ), а фолікулярно-колоїдний індекс – слабкий прямий кореляційний зв'язок ( $r=0,11$ ).

Поряд з тим, варто зазначити, що всі представлені кореляційні зв'язки є не вірогідними.

Серед досліджуваних нами тварин, ділянки з розширеними фолікулами були у двох кролів-нормотоніків (40%) та у шістьох кролів-симпатикотоніків (33%) (рис. 3.3.14). У кролів-парасимпатикотоніків таких фолікулів не виявляли. Їх фолікули мали невеликий розмір з епітелієм циліндричної форми. (рис. 3.3.15).

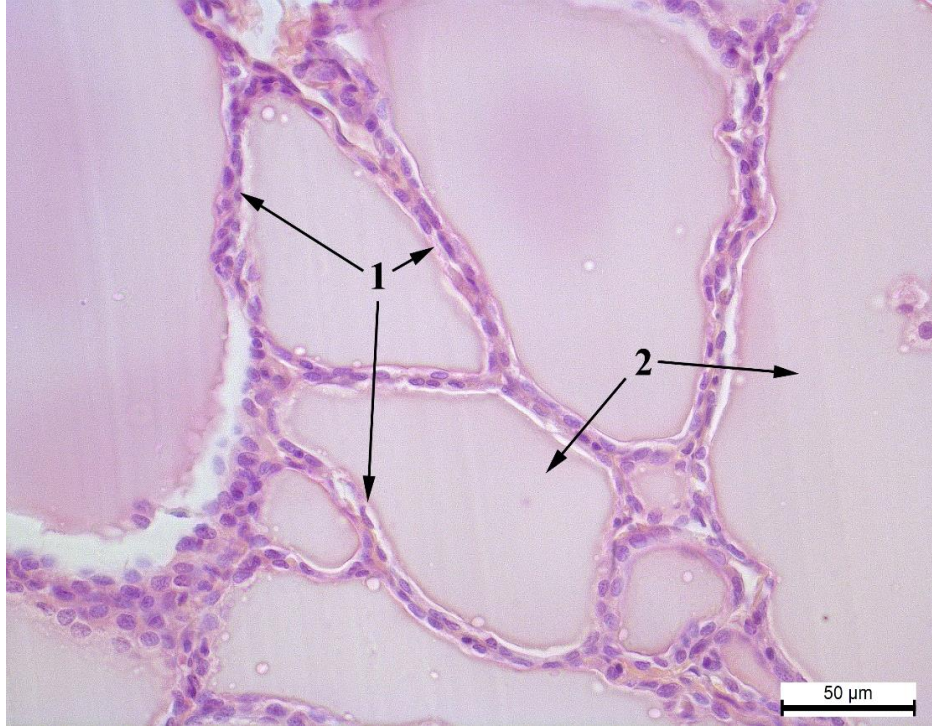


Рис. 3.3.14. Фолікули щитоподібної залози кроля-СТ: 1 – тироцити, 2 – колоїд.  
Гематоксилін та еозин, х400.

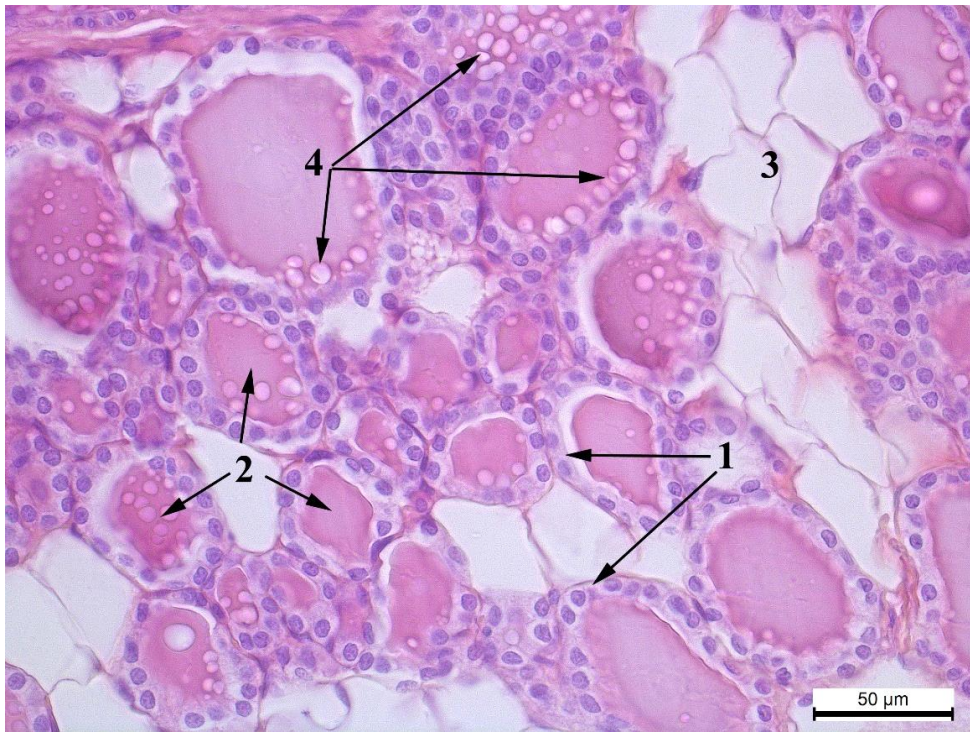




Рис. 3.3.15. Фолікули щитоподібної залози кроля-ПС: 1 – тироцити, 2 – колоїд, 3 – адипоцити, 4 – резорпційні вакуолі. Гематоксилін та еозин, x400.

За ультраструктурного дослідження щитоподібної залози виявили, що фолікулярні клітини кролів-ПС переважно призматичної форми з великою кількістю апікальних гранул, інтрацелюлярних колоїдних вакуоль та розширеною гранулярною ендоплазматичною сіткою. Апікальні мікроворсинки збільшені, візуалізуються довгі листоподібні псевдоподії. Ядро оточене добре структурованою каріолею з премембранним гетерохроматином та чисельними ядерними порами. Ядро на представлених електроннограмах не містить ядерця, центральна частина заповнена еухроматином. Ця фолікулярна активність тироцитів свідчить про вивільнення гормонів у кров. Гранулярний ендоплазматичний ретикулум заповнений гомогенним дрібнозернистим матеріалом, електронна щільність якого дещо менша від щільності колоїду. Мітохондрії розташовуються по всій клітині з переважанням в апікальній її частині. В переважній більшості форма мітохондрій правильно пряма, дещо овальна з чітко вираженими кристами, щільно розміщеними. Матрикс мітохондрій гомогенний дрібнозернистий, електроннощільний. Мітохондрії тісно зв'язані з ГЕР. Також, наявна у цитоплазмі значна кількість пероксисом, лізосом та фагосом (рис. 3.3.16-3.3.17).

Характеризуючи фолікулярний епітелій щитоподібної залози у тварин з нормотонічним типом, слід зазначити, що клітини переважно більш видовжені з меншою кількістю колоїдних вакуолей, також і апікальних вакуолей. Мікроворсинки зменшені та трапляються, подекуди, на апікальній поверхні. ГЕР містить незначну кількість каналців. Мітохондрії більш видовжені з електроннощільним матриксом та чіткими кристами. Ядро

клітини містить ядро з чітко вираженим фібрилярним центром. Каріоплазма переважно заповнена еухроматином з при мембранним гетерохроматином. Ядерні пори відкриті містяться в значній кількості. Фолікулярний колоїд електронно щільний (рис. 3.3.18-3.3.19).

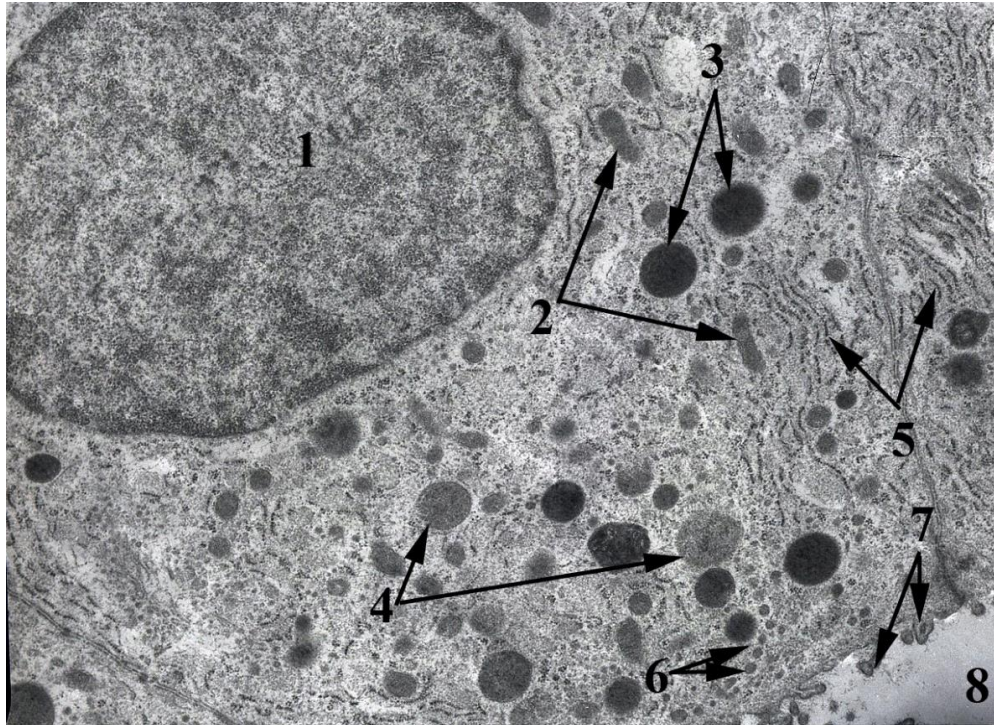


Рис. 3.3.16. Тироцит кроля-ПС: 1 – ядро, 2 – мітохондрії, 3 – пероксисоми, 4 – колоїдні вакуолі, 5 – гранулярна ЕПС, 6 – апікальні гранули, 7 – мікрівілі тироцита, 8 – колоїд у просвіті фолікула. Електронограма, x8000.

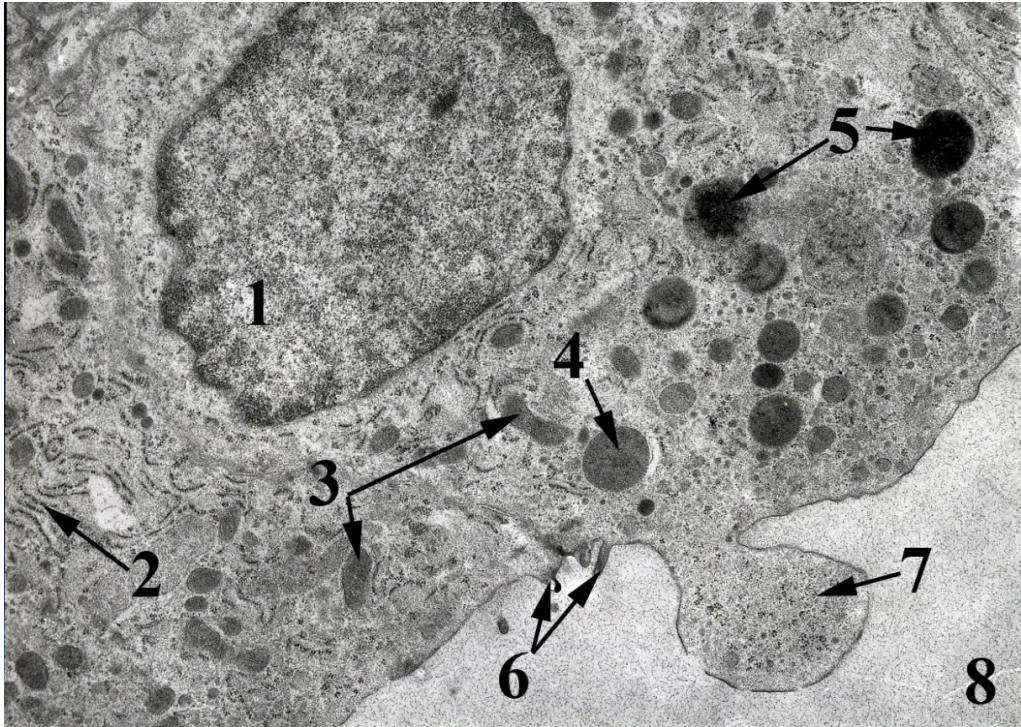


Рис. 3.3.17. Тироцит кроля-ПС: 1 – ядро, 2 – гранулярна ЕПС, 3 – мітохондрія, 4 – колоїдна вакуоль, 5 – пероксисоми, 6 – мікрівілії, 7 – псевдоподія, 8 – колоїд у просвіті фолікула. Електронограма, х8000.

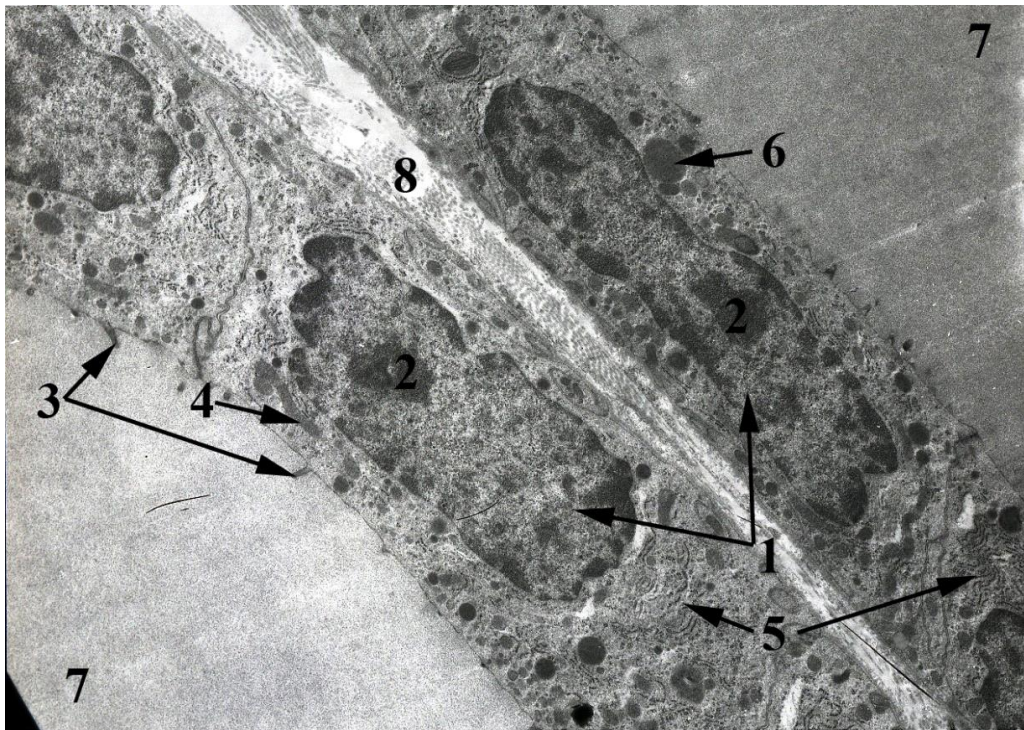


Рис. 3.3.18. Тироцити кроля-НТ: 1 – ядро, 2 – ядерце, 3 – мікрівілі, 4 – мітохондрія, 5 – гранулярна ЕПС, 6 – колоїдна вакуоль, 7 – колоїд у просвіті фолікула, 8 – колагенові волокна. Електроннограма, х6000.

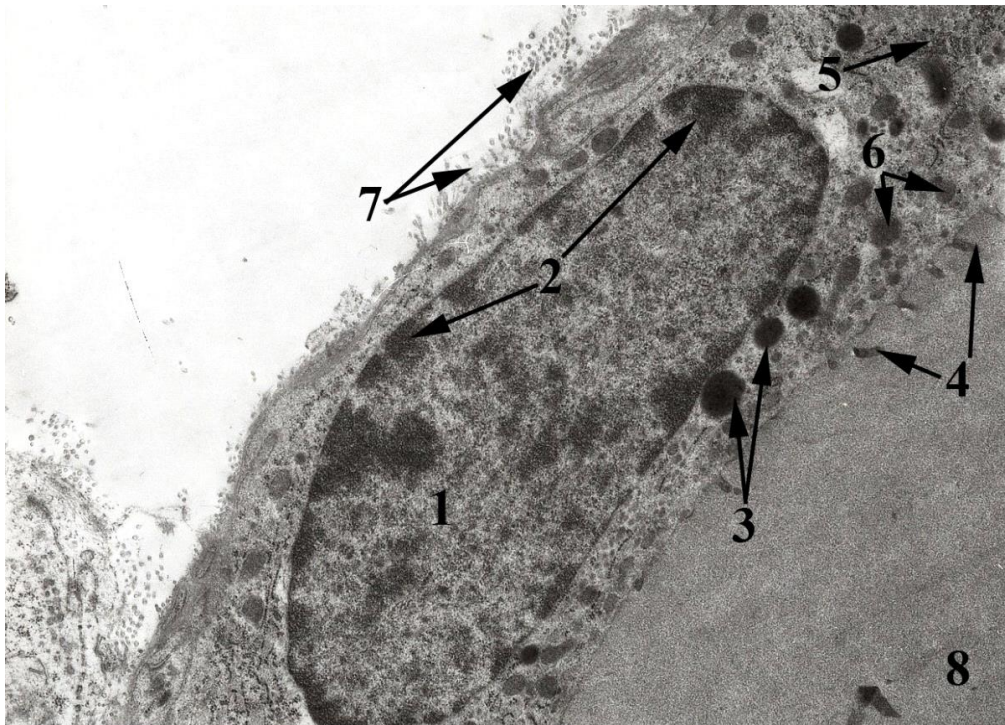


Рис. 3.3.19. Тироцит кроля-НТ: 1 – ядро, 2 – перинуклеарний гетерохроматин 3 – пероксисоми, 4 – мікрівілі, 5 – гранулярна ЕПС, 6 – колоїдні вакуолі, 7 – колагенові волокна, 8 – колоїд у просвіті фолікула. Електроннограма, х8000.

Тироцити тварин-СТ на ультраструктурному рівні відзначаються видовженою формою. Ядра містять чисельні інвагінації. В цитоплазмі спостерігається зменшена кількість апікальних гранул та колоїдних вакуолей. В ядрах візуалізується ядерце з фібрилярними центрами. Ядерні пори відкриті. Гранулярна ЕПС візуалізується подекуди. Цистерни звужені, заповнені гомогенним дрібнозернистим матеріалом (рис. 3.3.20-3.3.21).

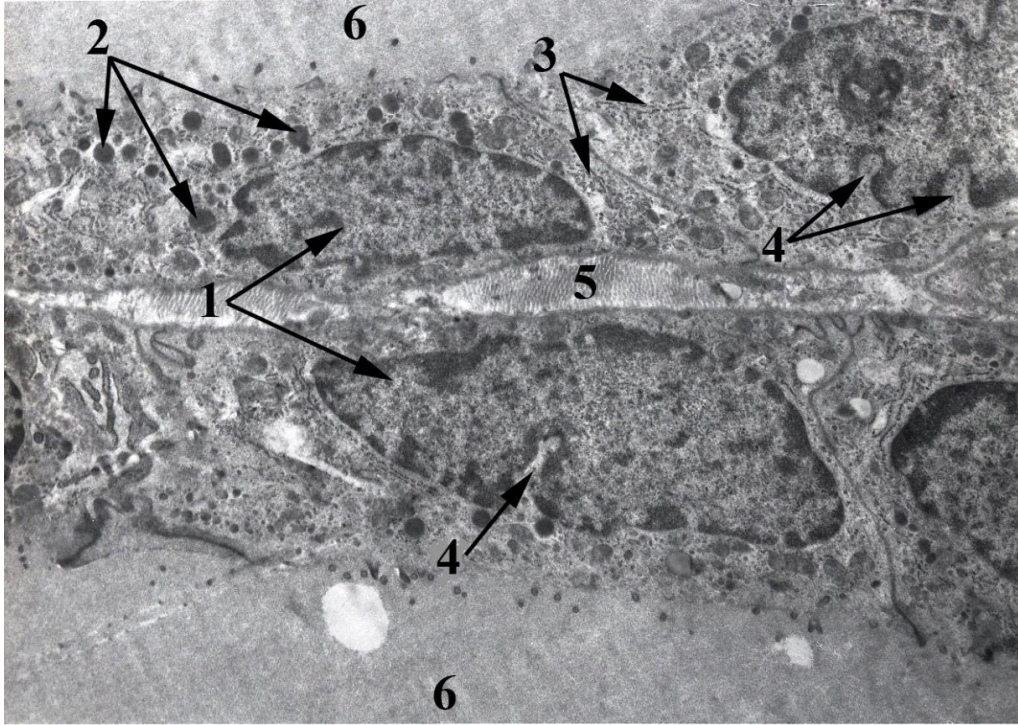


Рис. 3.3.20. Тироцити кроля-СТ: 1 – ядра, 2 – пероксисоми, 3 – гранулярна ЕПС, 4 –інвагінації каріолеми, 5 – колагенові волокна, 6 –колоїд у просвіті фолікула. Електронограма, х6000.

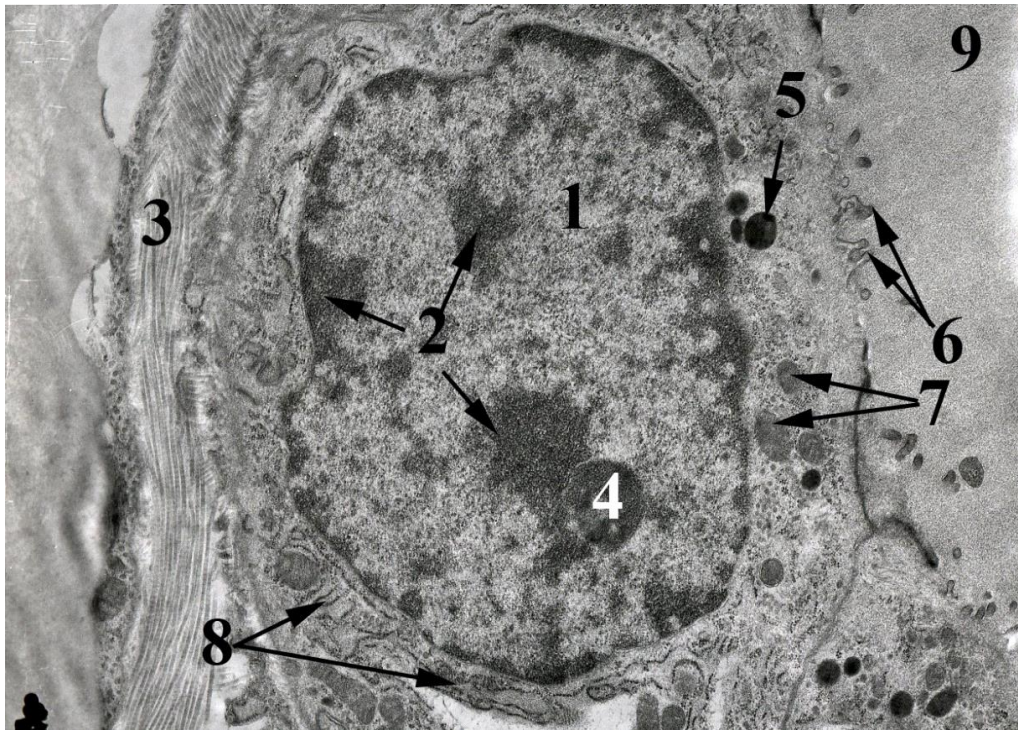


Рис. 3.3.21. Тироцит кроля-СТ: 1 – ядро, 2 – гетерохроматин, 3 – колагенові волокна, 4 – ядерце, 5 – пероксисоми, 6 – мікровілі, 7 – колоїдні вакуолі, 8 – гранулярна ЕПС, 9 – колоїд у просвіті фолікула. Електронограма, х8000.

Отже, у кролів (*Oryctolagus cuniculus*) встановлено зв'язок між структурою щитоподібної залози та типологічними особливостями автономного тонусу. Кролі-парасимпатикотоніки за сукупністю морфометричних показників та співвідношень між ними характеризуються функціонально активнішою щитоподібною залозою, що також знаходить своє відображення у вищих показниках маси тварин. Морфометричні показники щитоподібної залози кролів-нормотоніків та симпатикотоніків вказують що функціональна активність залози у цих груп є приблизно рівною та нижчою порівняно з парасимпатикотоніками. Подібна ситуація спостерігається і в масі тіла. При цьому, кролі-парасимпатикотоніки за сімома з чотирнадцяти показників переважають інші досліджувані групи тварин.

Характеризуючи функціональну активність тироцитів слід зазначити, що у тварин-ПС більшість клітини знаходяться у стадії вивільнення гормону в кров та функціонально активні на що вказують збільшена кількість апікальних гранул, пероксисом, лізосом фагосом, колоїдних вакуоль, потовщення та збільшення кількості мікровілій, з утворенням псевдоподій, значне розширення цистерн гранулярна ЕПС.

Тироцити у кролів-НТ відмічено видовжену форму, зменшення кількості апікальних гранул, колоїдних вакуоль, пероксисом, фагосом та мікровілій, невиражені псевдоподії. Цистерни ГЕР звужені, що вказує на нижчий функціональний стан та знаходження клітин у фазі спокою.

Тварини-СТ характеризуються найплоскішими тироцитами, наявними в апікальній частині меншою кількістю апікальних гранул та колоїдних

вакуолей, значною кількістю інвагінацій в ядрах. Цей морфо-функціональний стан характерний для синтезу тиреоглобуліну.

Результати досліджень опубліковано у науковій праці:  
Закревська М. В., Тибінка А. М. (2019) [212].

### **3.4. Мікроскопічна та морфометрична характеристика гіпофіза кролів з різними типами автономного тонусу**

Гіпофіз у кролів розміщений глибоко у гіпофізарній ямці, вкритий діафрагмою турецького сідла (Рис. 3.4.1). Макроскопічно він серцеподібної форми з чітко вираженими частками.

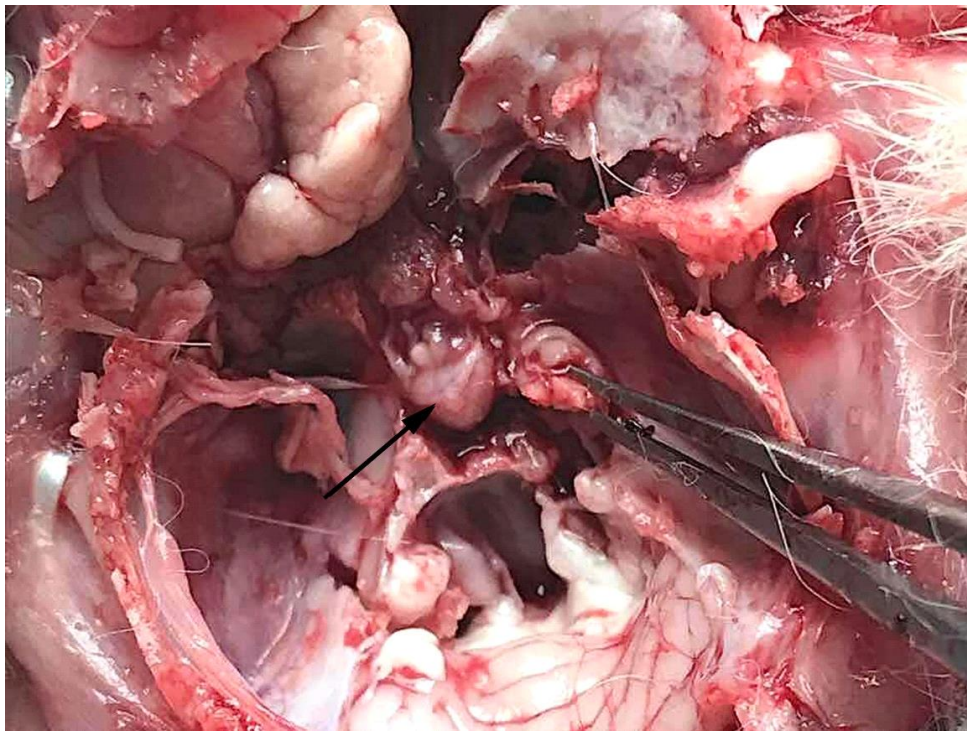


Рис. 3.4.1. Гіпофіз (стрілка). Макроскопічно

Мікроскопічно, окрім адено- та нейрогіпофіза чітко виражена проміжна зона залози (рис. 3.4.2, 3.4.3). Серед клітин аденогіпофіза увага була зосереджена на ацидофільних та базофільних клітинах, адже вони є гормонально активними.

Ацидофільні ендокриноцити це великі, неправильної овальної форми клітини з ексцентрично зміщеним ядром та еозинофільними гранулами у цитоплазмі. Розташовані вони по всьому об'єму аденогіпофіза, проте основна їх маса зосереджена у його центрі.

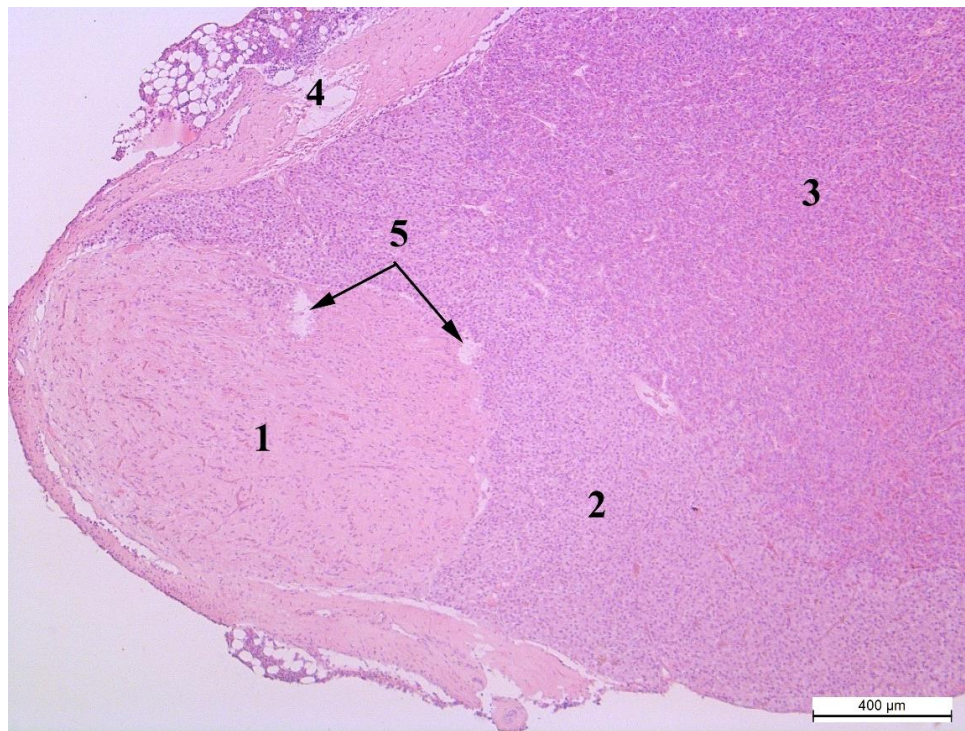


Рис. 3.4.2. Зони гіпофіза. Кріль-СТ: 1 – нейрогіпофіз, 2 – проміжна зона, 3 – аденогіпофіз, 4 – капсула, 5 – капіляри. Гематоксилін та еозин, х50.



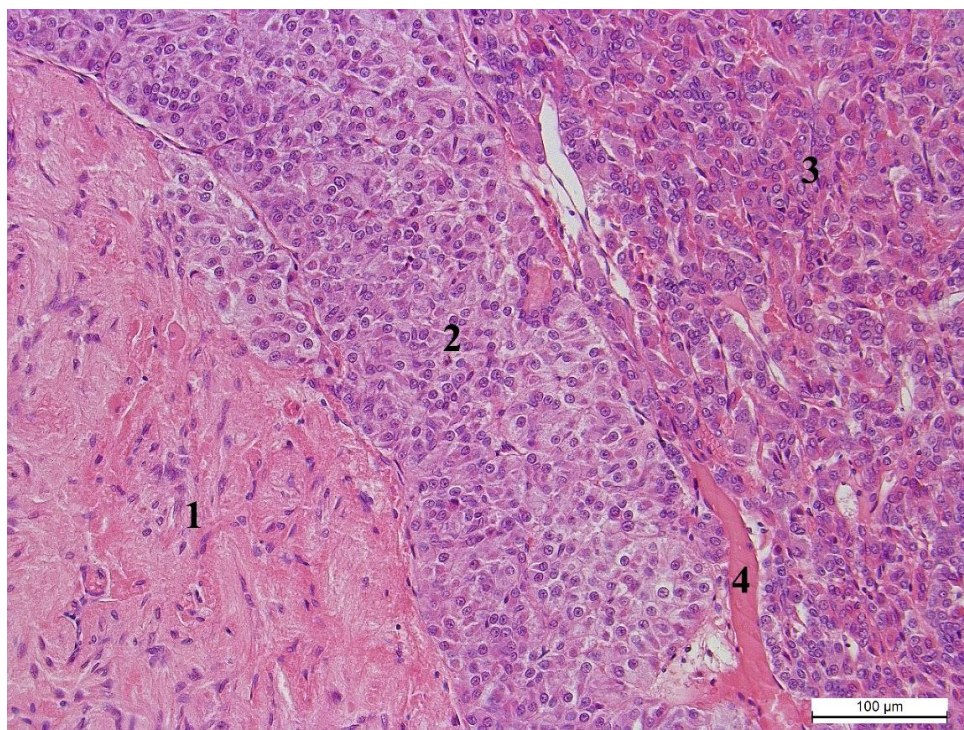


Рис. 3.4.3. Зони гіпофіза. Кроль-СТ: 1 – нейрогіпофіз, 2 – проміжна зона, 3 – аденогіпофіз, 4 – капіляр. Гематоксилін та еозин, х200.

За морфометричного дослідження клітин аденогіпофіза встановлено, що площа ацидофілів у кролів-СТ становить  $80,30 \pm 2,08$  мкм<sup>2</sup> перевищує таку у кролів-ПС на 4,7 мкм<sup>2</sup>, а кролів-НТ на 9,8 мкм<sup>2</sup> (табл. 3.4.1).

*Таблиця 3.4.1.*

#### **Морфометричні показники клітин гіпофізу кролів ( $\bar{x} \pm SE$ )**

Показник	Групи кролів		
	Кролі-СТ	Кролі-НТ	Кролі-ПС
Площа ацидофілів, мкм <sup>2</sup>	80,30±2,08	70,54±2,87	75,64±2,19
Площа ядра ацидофілів, мкм <sup>2</sup>	27,00±0,60	24,23±0,66**	26,22±1,33
Площа цитоплазми ацидофілів, мкм <sup>2</sup>	52,81±1,70	46,32±2,34	49,41±2,47

Кількість ацидофілів на 1000 мкм <sup>2</sup>	12,42±0,22	13,99±0,64	12,41±0,35
Площа базофілів, мкм <sup>2</sup>	89,23±3,70	97,72±11,61	89,47±8,20
Площа ядра базофілів, мкм <sup>2</sup>	30,67±1,70	28,30±1,52	31,32±2,28
Площа цитоплазми базофілів, мкм <sup>2</sup>	61,42±3,46	69,42±12,92	58,15±6,53
Кількість базофілів на 1000 мкм <sup>2</sup>	11,38±0,29	10,46±0,33	10,98±0,73
Площа клітин проміжної зони, мкм <sup>2</sup>	116,45±4,19	102,15±5,23	114,51±3,33
Площа ядер клітин проміжної зони, мкм <sup>2</sup>	31,61±0,91	29,65±1,09	28,19±1,07
Площа цитоплазми клітин проміжної зони, мкм <sup>2</sup>	84,89±3,64	72,51±4,62	86,32±4,26
Кількість клітин проміжної зони на 1000 мкм <sup>2</sup>	8,99±0,21	9,60±0,37**	8,98±0,47
Площа ядер нейроцитів, мкм <sup>2</sup>	26,00±2,12	25,13±2,39	22,86±1,18
Кількість нейроцитів на 1000 мкм <sup>2</sup>	8,21±0,18	8,78±0,31	9,01±0,47**

Це відбувається за рахунок пропорційного збільшення клітин, адже площа ядер та площа цитоплазми у тварин-симпатикотоніків має найвищі, серед вказаних груп, значення. Ця пропорційність у розмірах ядер та цитоплазми простежується і у інших групах. Найменші клітини у кролів-НТ, де ядро на 2,77 мкм<sup>2</sup> (P<0,01), а цитоплазма – 6,49 мкм<sup>2</sup> поступається кролям-СТ. Ацидофільні клітини парасимпатикотоніків, в свою чергу, по площі наближені до симпатикотоніків. Їх ядра займають площу на 0,78, а цитоплазма на 3,4 мкм<sup>2</sup> менші ніж тварини-СТ. Густина розташування клітин протилежно-пропорційна їхньому розміру. Так, у кролів-НТ є 13,99 ацидофільних клітин на 1000 мкм<sup>2</sup>, що є найменшою кількістю клітин серед

досліджуваних груп. Проте, у тварин-СТ та тварин-ПТ даний показник майже однаковий, так як розбіжність становить 0,01 одиницю. Ядерно-цитоплазматичне відношення клітин у групах нормотоніків та симпатикотоніків достовірно однакове ( $P < 0,001$ ) і становить 0,54 одиниці (рис. 3.4.4, 3.4.5). У парасимпатикотоніків ЯЦВ вище лише на 0,02 одиниці ( $P < 0,001$ ) (рис. 3.4.6).

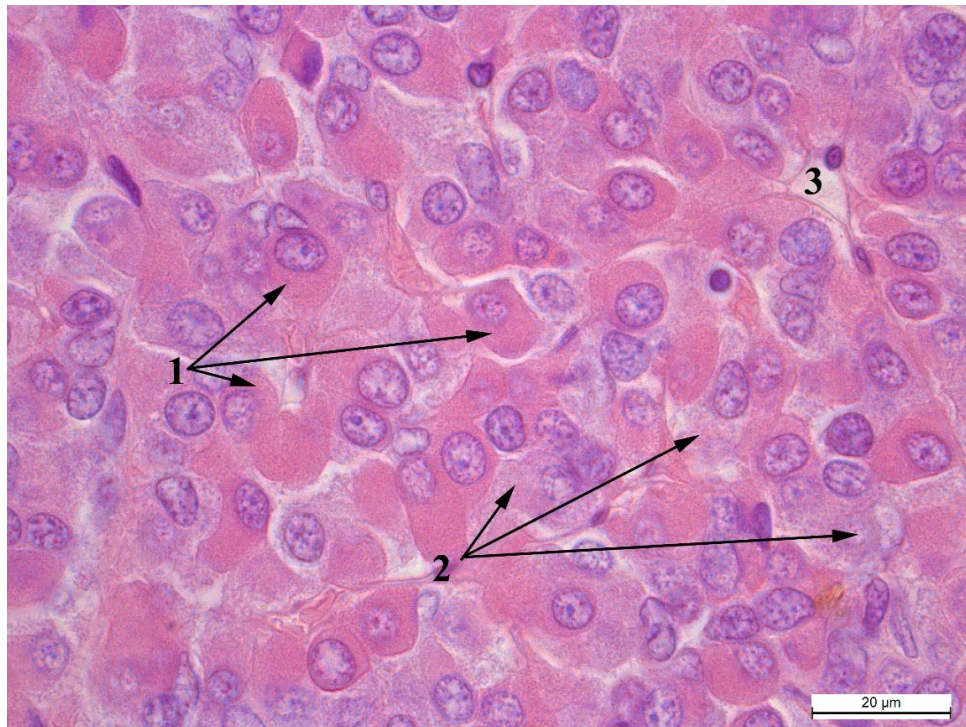


Рис. 3.4.4. Аденогіпофіз кроля-НТ: 1 – ацидофільні ендокриноцити, 2 – базофільні ендокриноцити, 3 – капіляр. Гематоксилін та еозин,  $\times 1000$ .

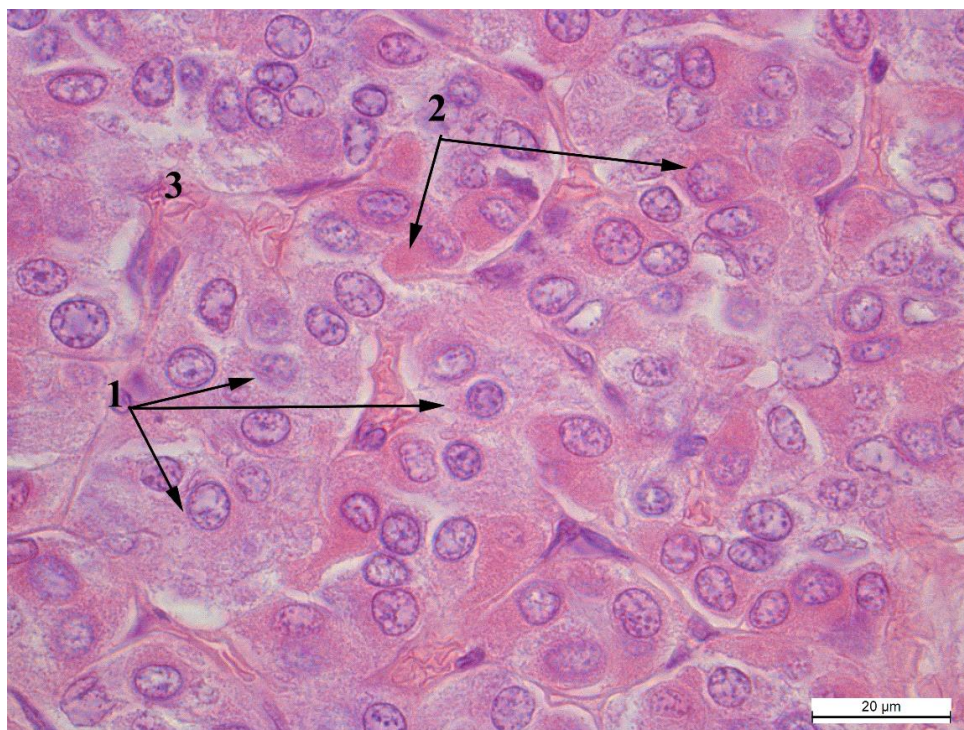


Рис. 3.4.5. Аденогіпофіз кроля-СТ: 1 – ацидофільні ендокриноцити, 2 – базофільні ендокриноцити, 3 – капіляр. Гематоксилін та еозин,  $\times 1000$ .

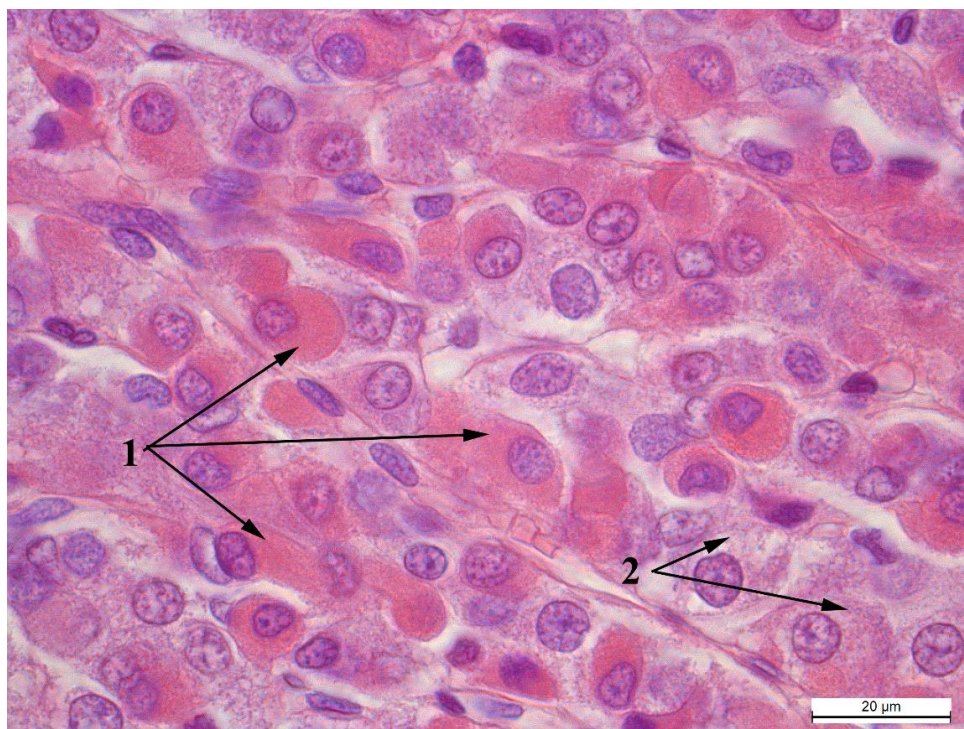


Рис. 3.4.6. Аденогіпофіз кроля-ПС: 1 – ацидофільні ендокриноцити, 2 – базофільні ендокриноцити. Гематоксилін та еозин,  $\times 1000$ .

Другий тип хромофільних клітин в аденогіпофізі – базофільні ендокриноцити. Великі клітини з округлими, а часто овальними ядрами та базофільними гранулами у цитоплазмі (рис.3. 4. 4 – 3. 4. 6). Розташовуються, у значній кількості, по периферії аденогіпофіза, а у центральній частині утворюють фокуси по 2-10 клітин у кожному (рис 3. 4. 5). Ці клітини дещо більші за ацидофільні і їх площа сильно коливається у межах кожної групи. Так у кролів-ПС різниця між найменшим та найбільшим показником у групі становить – 39,61 мкм<sup>2</sup>, кролів-НТ – 76,52, а у кролів-СТ – 61,25. При цьому, найбільша середня площа базофілів у кролів-НТ, а у парасимпатикотоніків та симпатикотоніків вона відрізняється лише на 0,24 мкм<sup>2</sup>. Площа ядер базофільних ендокриноцитів найбільша у кролів-ПС і перевищує симпатикотоніків на 0,65 мкм<sup>2</sup>, проте найменші ядра у групі-НТ і поступаються вони кролям-СТ на 2,37 мкм<sup>2</sup>. При таких розбіжностях між досліджуваними групами тварин, у межах кожної групи коливання площі ядер не перевищують 8 мкм<sup>2</sup>. Площа цитоплазми базофілів, при цьому сильно варіює в межах кожної групи і різниця між крайовими показниками становить 82 мкм<sup>2</sup>. Імовірно, це пов'язано з рівнем гормональної активності у даних клітинах. Найбільше вона виражена у кролів-НТ, адже площа цитоплазми базофільних клітин становить 69,42 мкм<sup>2</sup>, що на 8 мкм<sup>2</sup> більше, ніж у кролів-СТ, які, у свою чергу, випереджують за площею цитоплазми тварин-НТ на 3,27 мкм<sup>2</sup>. Кількість базофільних клітин на 1000 мкм<sup>2</sup> пропорційна до їх площі, тобто чим менші клітини тим їх більше. Ядерно-цитоплазматичне відношення цих клітин найменше у кролів-СТ, воно поступається тваринам-НТ на 0,01 одиницю ( $P < 0,001$ ) і тваринам-ПС на 0,04 одиниці ( $P < 0,001$ ).

Клітини проміжної зони гіпофіза візуально не відрізняються у тварин різних груп (рис. 3.4.7-3.4.9), проте за морфометричними показниками у кролів-СТ площа їх перевищує площу кролів-ПС на 1,94 мкм<sup>2</sup>, а кролів-НТ на 14,3 мкм<sup>2</sup>.

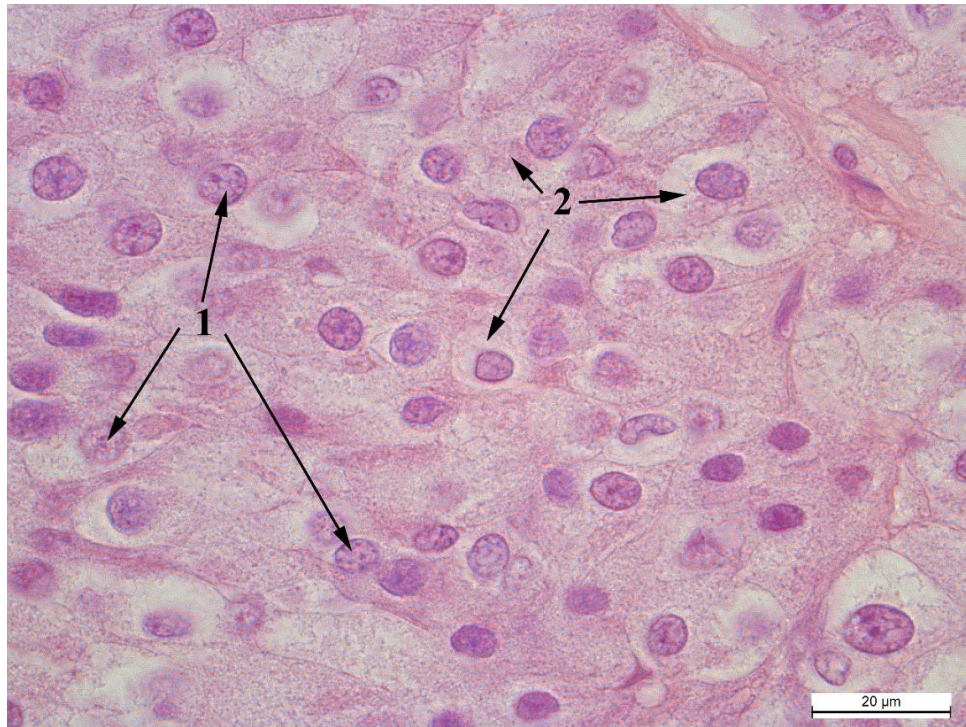


Рис. 3.4.7. Клітини проміжної зони кроля-СТ: 1 – ядра, 2 – цитоплазма.  
Гематоксилін та еозин, x1000.

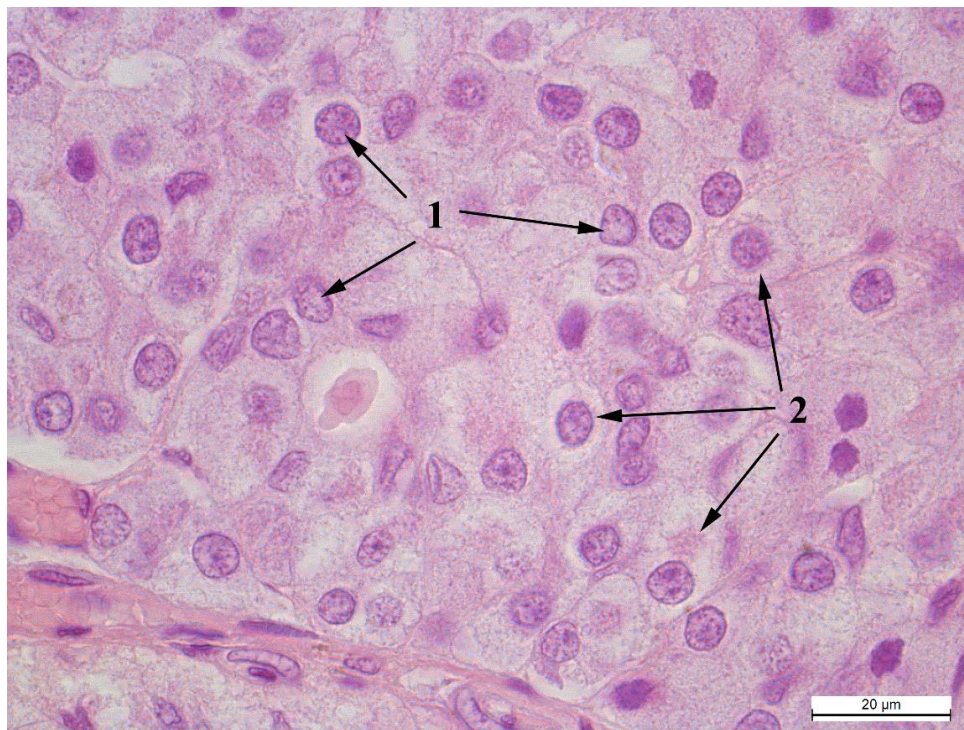


Рис. 3.4.8. Клітини проміжної зони кроля-НТ: 1 – ядра, 2 – цитоплазма.  
Гематоксилін та еозин, x1000.

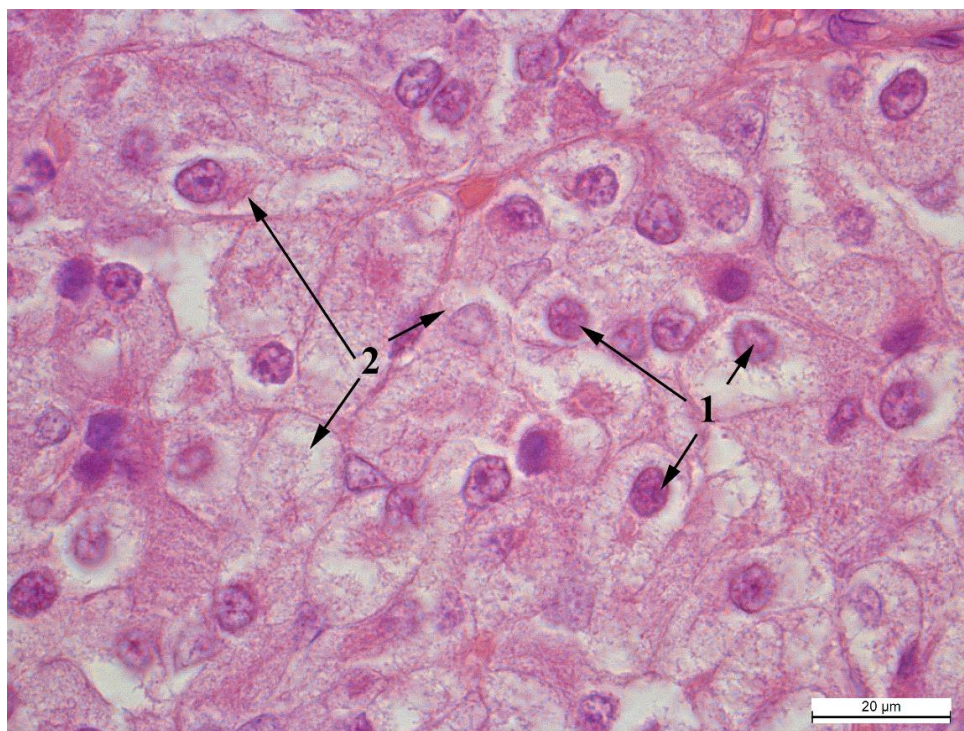


Рис. 3.4.9. Клітини проміжної зона кроля-ПС: 1 – ядра, 2 – цитоплазма.  
Гематоксилін та еозин, x1000.

При цьому у симпатикотоніків збільшення площі клітини відбувається за рахунок збільшення ядра на 1,96 та 3,42 мкм<sup>2</sup> порівняно з нормотоніками та парасимпатикотоніками відповідно. А от у парасимпатикотоніків розмір клітини збільшується за рахунок площі цитоплазми, яка є найбільшою серед досліджуваних груп. У нормотоніків площа проміжних клітин гіпофіза найменша через найменшу площу цитоплазми хоча розмір ядра займає середнє значення відносно інших двох груп. Щодо щільності розташування клітин, то у тварин-НТ найбільша їх кількість через найменшу площу клітин (9,6 клітин в 1000 мкм<sup>2</sup> (P<0,01)). А от у групах симпатикотоніків та парасимпатикотоніків щільність розташування клітин практично однакова, адже різниця становить лише 0,01 одиницю. Ядерно-цитоплазматичне відношення клітин проміжної зони займає середню позицію у кролів-СТ, від якої на 0,4 одиниці зростає значення у кролів-НТ (P<0,001) та спадає у кролів-ПС (P<0,001).

Нейрогіпофіз – унікальна частка залози, адже він є випинанням проміжного мозку і побудований з нервових клітин-пітуїцитів та аксонів гіпоталамуса (Рис. 3.4.10-3.4.13).



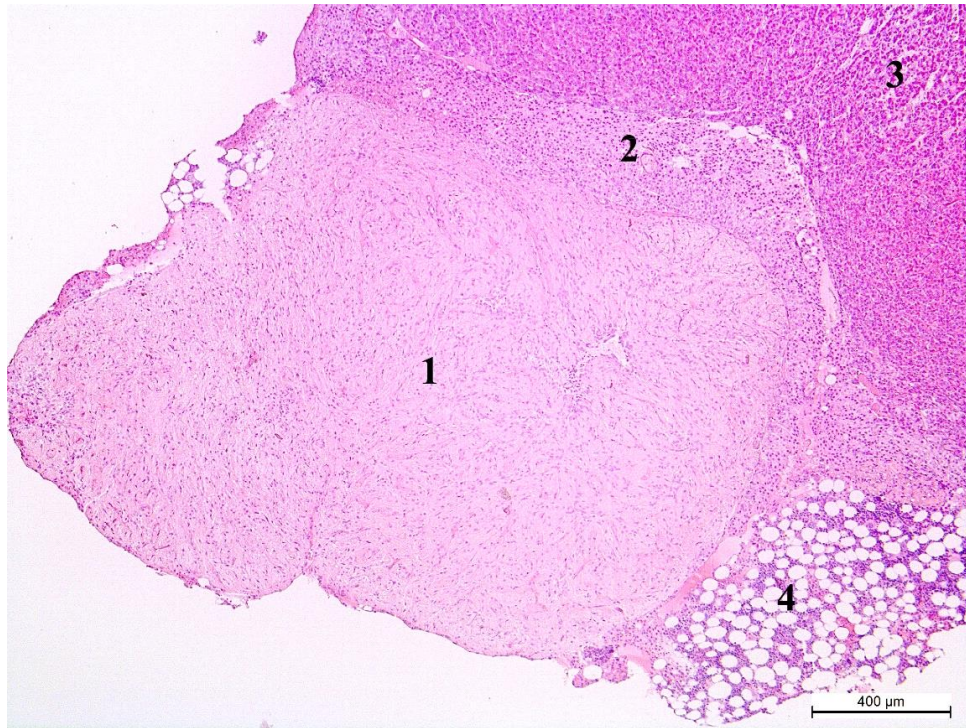


Рис. 3.4.10. Нейрогіпофіз кроля-НТ: 1 – нейрогіпофіз, 2 – проміжна зона, 3 – аденогіпофіз, 4 – жирова тканина. Гематоксилін та еозин, х50.

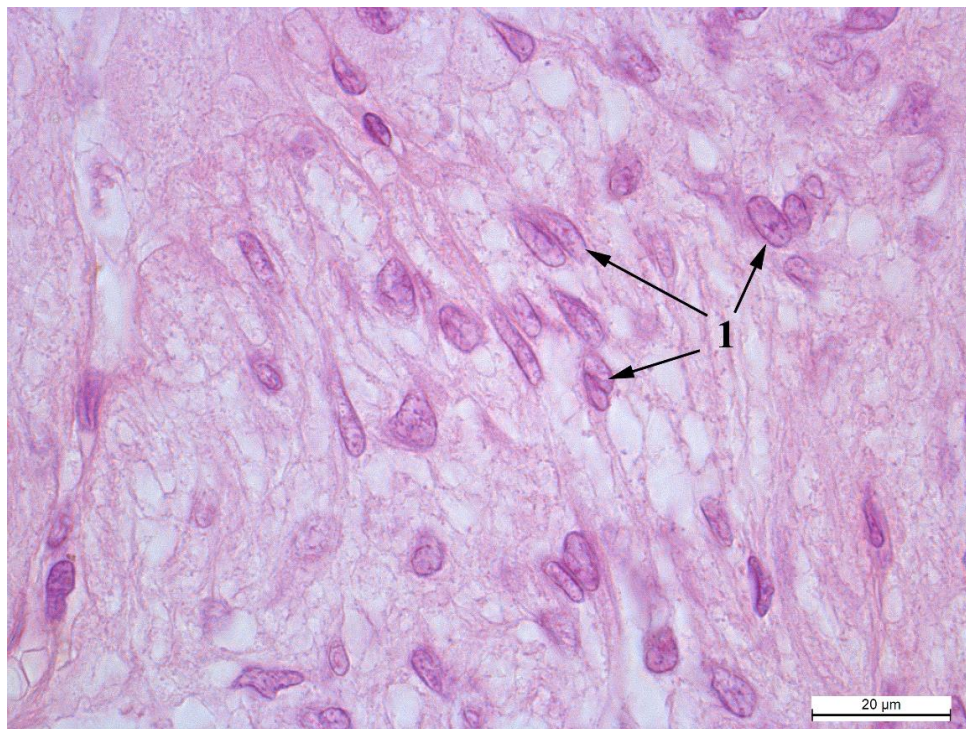


Рис. 3.4.11. Пітуїцити кроля-СТ: 1 – ядра пітуїцитів.

Гематоксилін та еозин, x1000

Клітини нейрогіпофіза розташовуються нерівномірно, без видимих меж, а ядра інтенсивно забарвлені і дещо видовженої форми. Площа їх найбільша у кролів-СТ, дещо менші ядра (на  $0,87 \text{ мкм}^2$ ) у кролів-НТ і найменші у кролів-ПС, де різниця становить  $3,14 \text{ мкм}^2$ . Щодо щільності розміщення, то у всіх групах вона приблизно однакова, адже максимальна різниця становить  $0,78$  одиниці ( $P < 0,001$ ) між групами парасимпатикотоніків та симпатикотоніків на користь перших (Рис. 3.4.11-3.4.13).

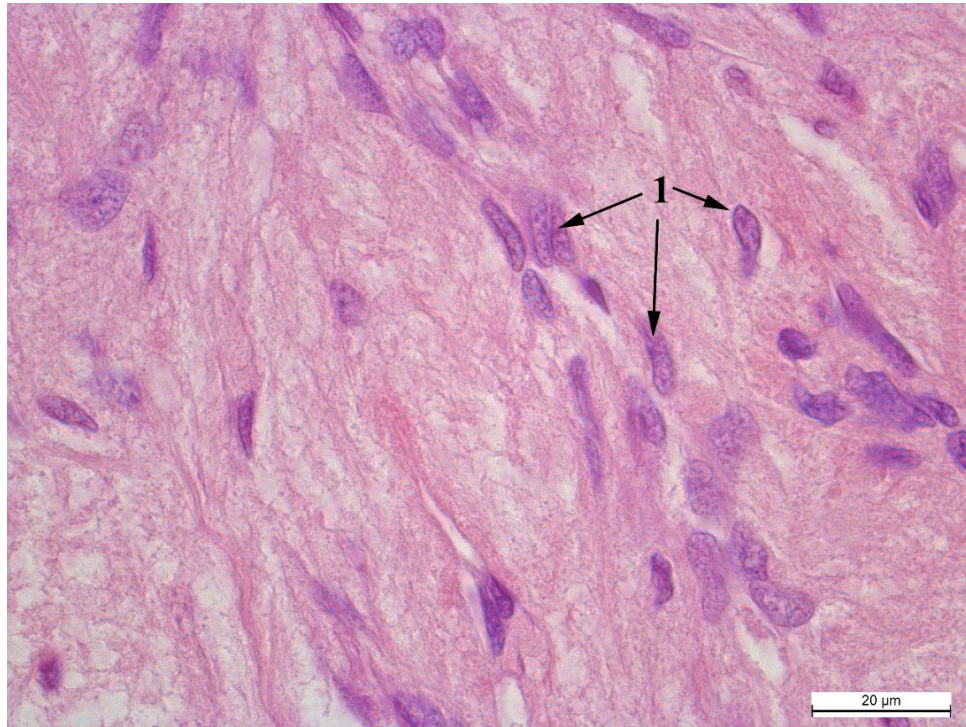


Рис 3.4.12. Пітуїцити кроля-НТ: 1 – ядра пітуїцитів.

Гематоксилін та еозин, x1000.

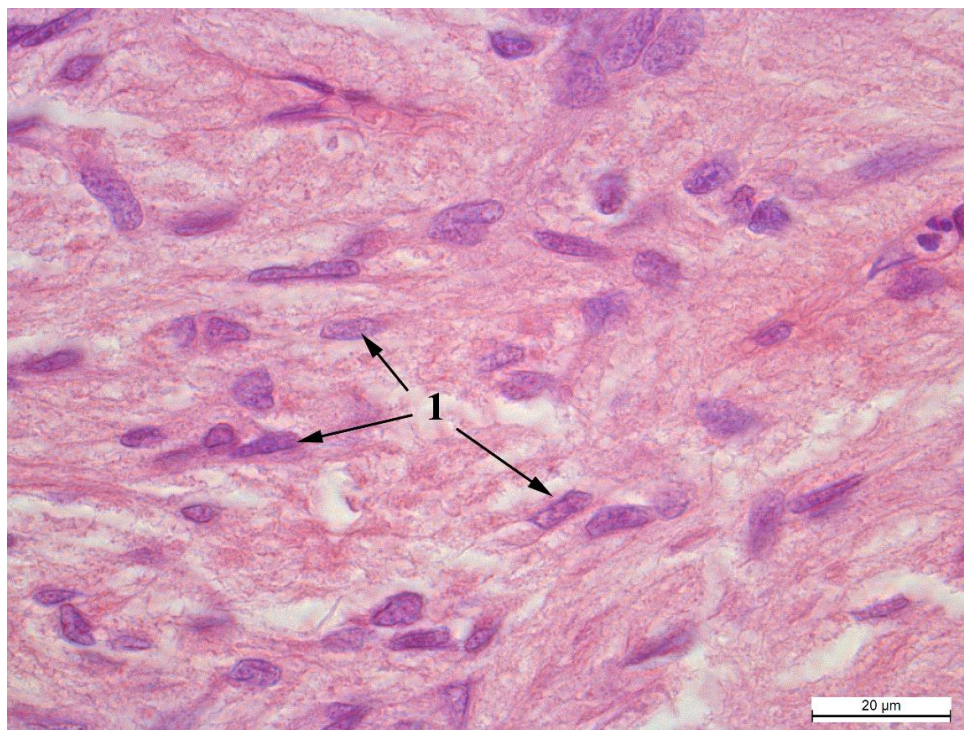


Рис. 3.4.13. Пітуїцити кроля-ПС: 1 – ядра пітуїцитів.

Гематоксилін та еозин, x1000.

Аналізуючи результати морфометричних показників аденогіпофіза кролів з різними типами автономного тонууслід зазначити, що площа ацидофільних клітин найбільша у кролів-СТ при чому перевагу у площі мають як ядра так і цитоплазма. Натомість, площа базофільних клітин у них найменша, хоча ядра і цитоплазма займають середне значення серед досліджуваних груп. Найбільші розміри у групі симпатикотоніків мають також клітини проміжної зони, які займають це місце за рахунок площі ядер. Щодо нейрогіпофізу, то у кролів-СТ найбільші ядра досліджуваних групі, відповідно, найменша їх кількість на одиницю площі.

Отже, у групі-НТ ацидофільні клітини найменші серед трьох груп і з найменшим ЯЦВ, проте базофільні ендокриноцити у них найбільші мають значну цитоплазму, при цьому – найменше ядро. Площа клітин їх проміжної

зони також найменша за рахунок невеликої цитоплазм, що дає змогу розміститися більшій кількості клітин на одиницю площі. А от ЯЦВ клітин у них найбільше. Щодо клітин нейрогіпофіза, то у кролів-НТ вони посідають середню позицію.

У кролів-парасимпатикотоніків найбільше значення має ЯЦВ ацидофільних ендокриноцитів хоча самі клітини не виділяються серед інших груп. Окрім цього у них найбільші базофільні клітини з найвищим ЯЦВ. При цьому дещо менша кількість ацидофілів на одиниць площі ніж у кролів-СТ. Клітини проміжної зони у групі-ПС мають середнє значення, через урівноваження найменшої площі ядра та найбільшої цитоплазми. Проте, ЯЦВ ендокриноцитів проміжної зони у них найменше. У клітинах нейрогіпофізу теж спостерігаємо баланс між найменшими ядрами пітуїцитів та найбільшою їх кількістю на одиницю площі.

### **3.5. Мікроскопічна та морфометрична характеристика епіфіза кролів з різними типами автономного тону**

Епіфіз у кроля розміщений у просторі між головними півкулями та чотиригорбковим тілом, верхівкою він щільно приєднаний до склепіння черепа (рис. 3.5.1, 3.5.2).

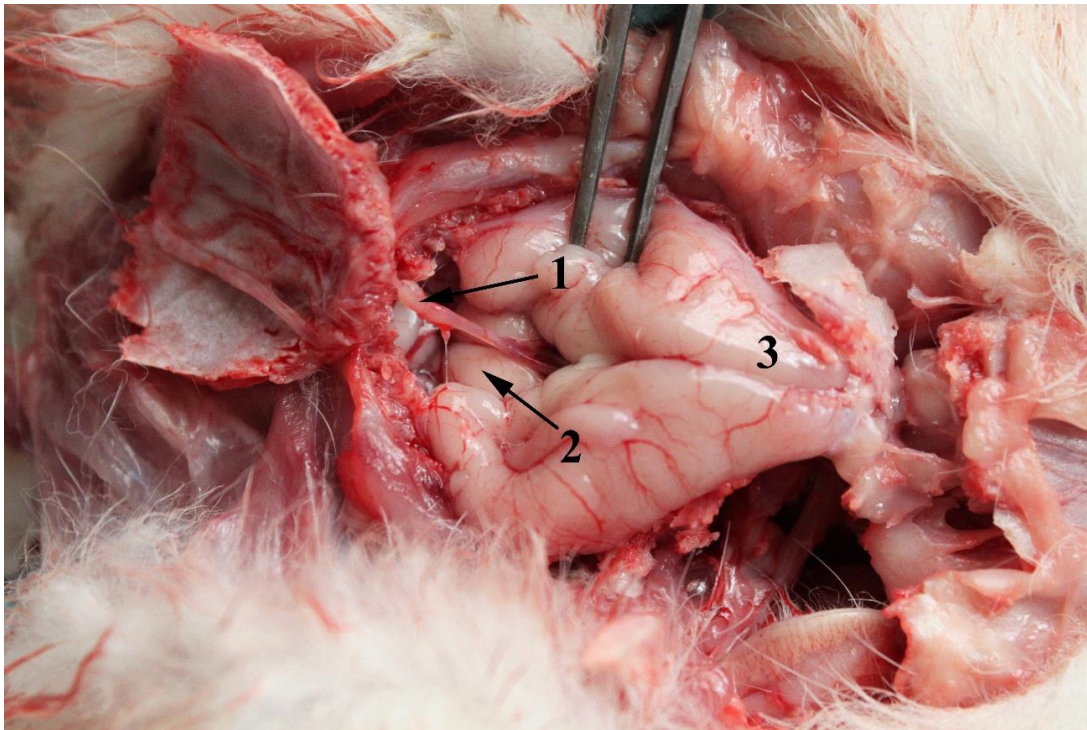


Рис. 3.5.1 Епіфіз кроля (1). 2 – чотиригорбикове тіло, 3 – великі півкулі головного мозку. Макропрепарат

Гістологічно епіфіз представлений пінеалоцитами – великими клітинами з інтенсивно базофільними неправильної округлої форми, ядрами, які часто формують скупчення – кластери, оточені сполучною тканиною (рис. 3.5.3). Всередині ядер чітко помітне ексцентрично розміщене ядрце та гетехроматин.

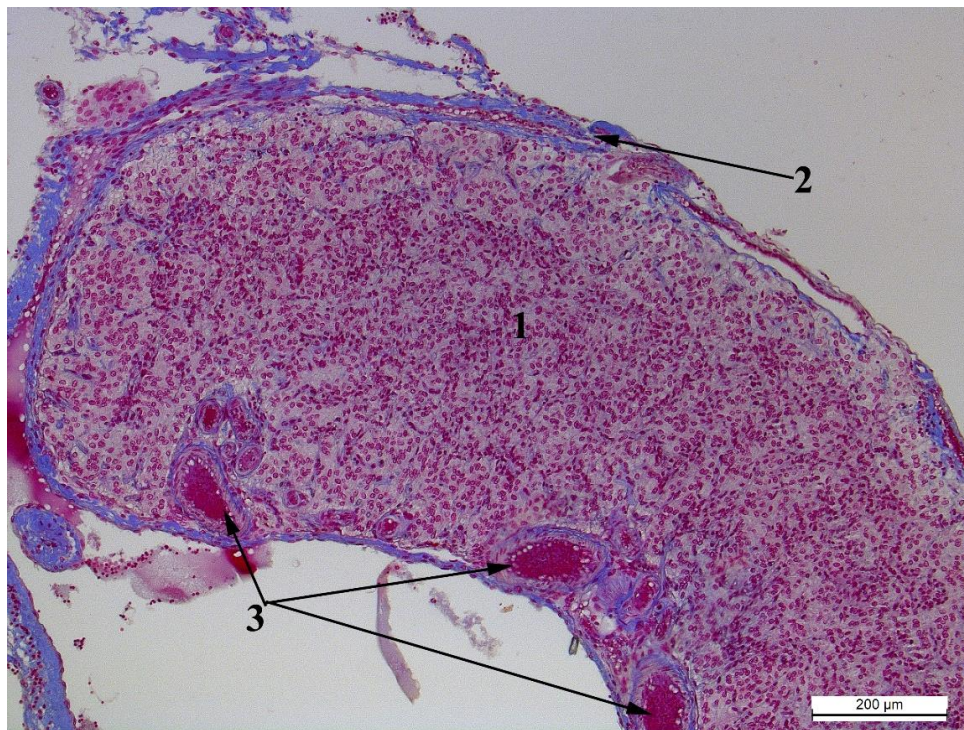


Рис. 3.5.2. Епіфіз кроля-СТ: 1 – епіфіз, 2 – капсула, 3 – артеріоли. Азан по Гейденгайну, x100.

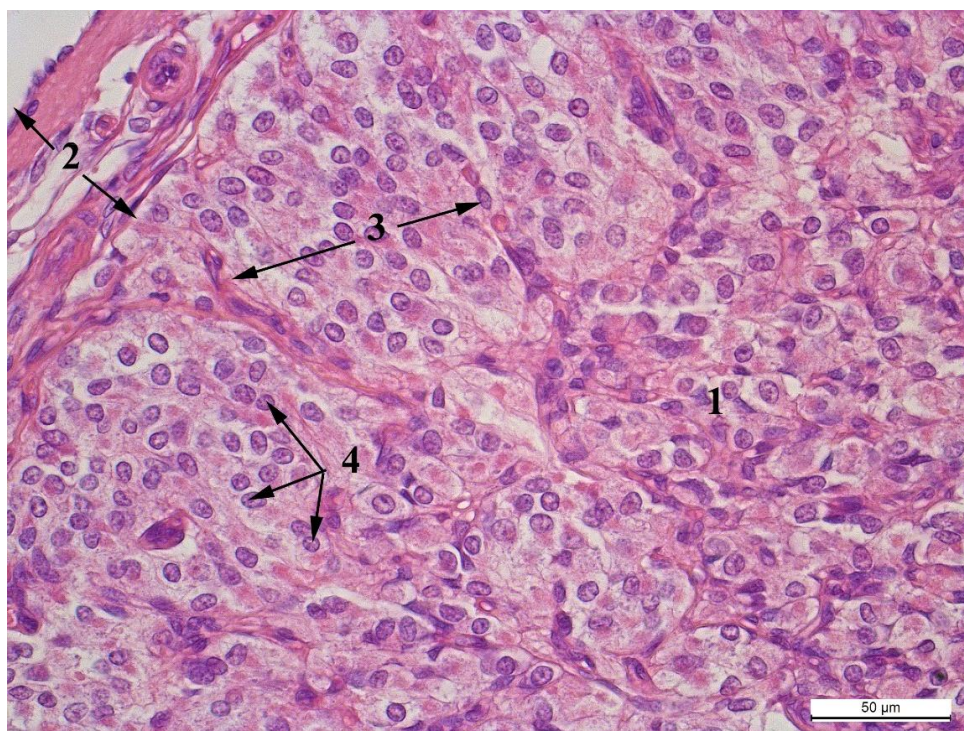


Рис. 3.5.3. Епіфіз кроля-СТ: 1 – пінеалоцити, 2 – капсула, 3 – кластер, 4 – ядра пінеалоцитів. Гематоксилін та еозин. х400.

Площа їх ядер несильно варіює у різних групах. Найбільші ядра трапляються у кролів-СТ, різниця між ними та тваринами НТ та ПС становить 1,77 мкм<sup>2</sup> та 1,1 мкм<sup>2</sup> відповідно (табл. 3.5.1). При цьому, площа клітин у симпатикотоніків та парасимпатикотоніків різниться лише на 0,01 мкм<sup>2</sup>, проте нормотоніки уступають кролям-СТ на 18,94 мкм<sup>2</sup> (рис. 3.5.4-3.5.6).

Таблиця 3.5.1.

**Морфометричні показники пінеалоцитів (x±SE)**

Показники	Групи кролів		
	Кролі-СТ	Кролі-НТ	Кролі-ПС
Площа пінеалоцитів, мкм <sup>2</sup>	113,54±3,76	95,35±6,23	113,53±0,68
Площа ядра пінеалоцитів, мкм <sup>2</sup>	38,88±0,74	37,11±1,35	37,78±2,08
Площа цитоплазми, мкм <sup>2</sup>	74,71±3,40	58,23±5,49	74,79±2,83
ЯЦВ пінеалоцитів	0,57±0,03	0,69±0,05***	0,56±0,03*
К-ть пінеалоцитів на 1000мкм <sup>2</sup>	8,85±0,22	10,35±0,54***	8,99±0,10*

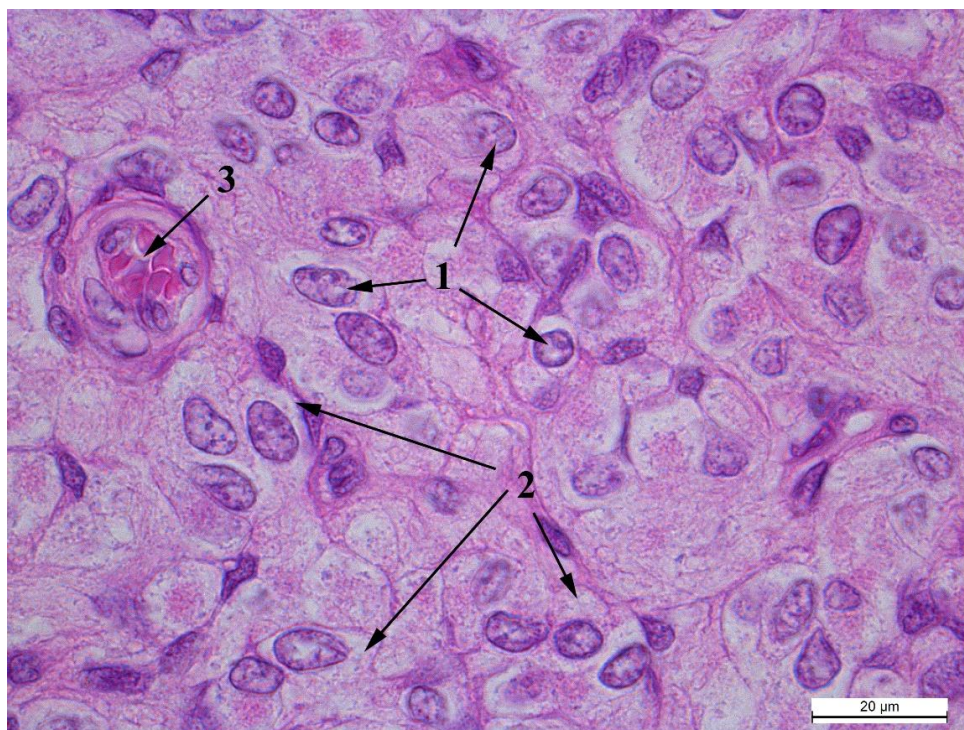


Рис. 3.5.4. Пінеалоцити кроля-ПС: 1 – ядра пінеалоцитів, 2 – цитоплазма пінеалоцитів. Гематоксилін та еозин, x1000.

Це відбувається за рахунок зміни площі цитоплазми пінеалоцитів, яка у кролів-НТ найменша і становить  $95,35 \pm 6,23$  мкм<sup>2</sup> та поступається на 16,54 мкм<sup>2</sup> і 16,48 мкм<sup>2</sup> парасимпатикотонікам та симпатикотонікам відповідно. Ядерно-цитоплазматичне відношення клітин у кролів-СТ має середнє значення серед досліджуваних груп, дещо нижче воно у кролів-ПС (на 0,01 одиницю ( $P < 0,05$ )) та значно вище у кролів-НТ (на 1,2 одиницю ( $P < 0,001$ )). Щільність розміщення клітин відповідає їх площі у групах. У симпатикотоніків та нормотоніків це 8,85-8,99 ( $P < 0,05$ ) клітин на 1000 мкм<sup>2</sup>, а у нормотоніків – 10,35 клітин на тій же площі ( $P < 0,001$ ).



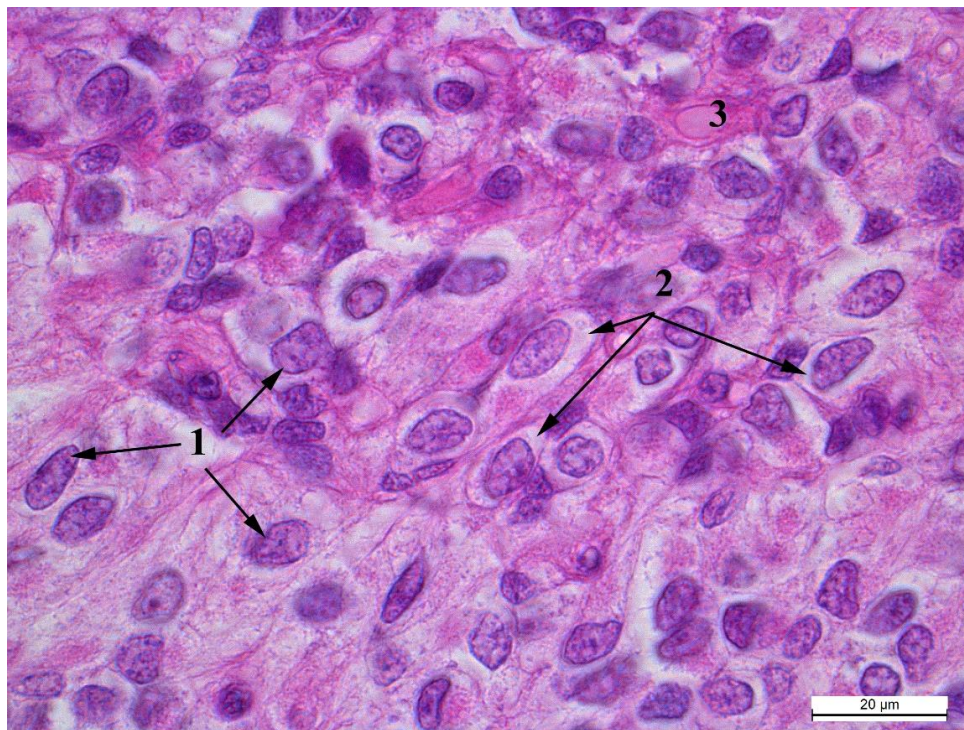


Рис. 3.5.5 Пінеалоцити кроля-НТ: 1 – ядра пінеалоцитів, 2 – цитоплазма пінеалоцитів, 3 – капіляр. Гематоксилін та еозин, x1000.

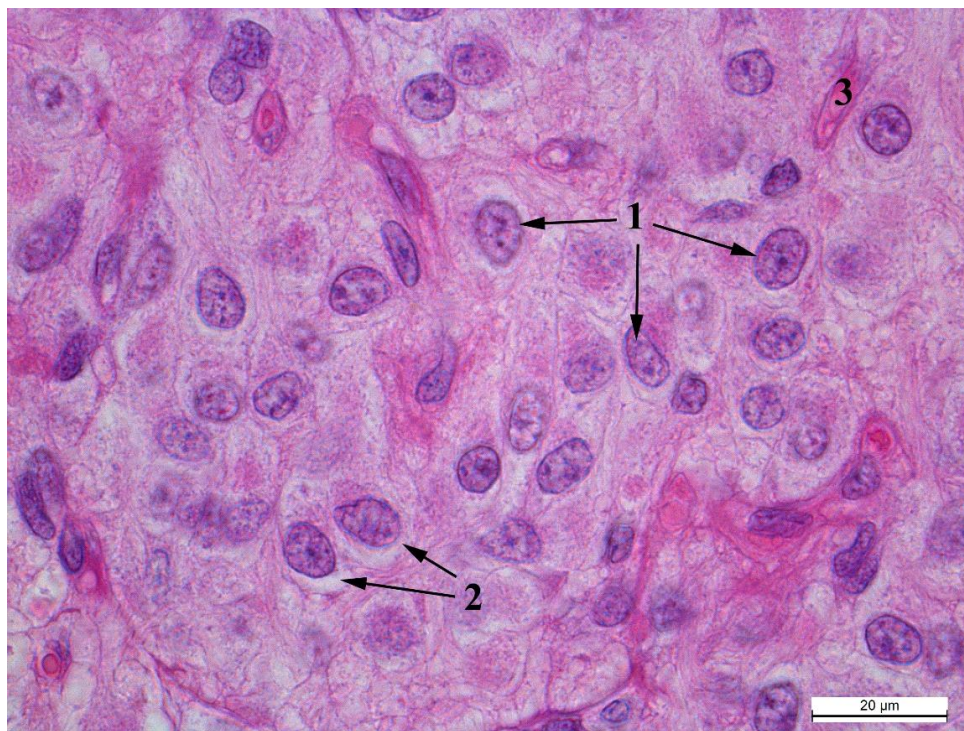


Рис. 3.5.6. Пінеалоцити кроля-СТ: 1 – ядра пінеалоцитів, 2 – цитоплазма пінеалоцитів, 3 – капіляр. Гематоксилін та еозин, x1000

Одже, пінеалоцити кролів-СТ та ПС практично не відрізняються за показниками площі, ЯЦВ та кількістю клітин на одиницю площі, адже максимальна різниця спостерігається у значеннях площі клітин та їх ядер і становить 1,1 мкм<sup>2</sup> на користь кролів-СТ. Клітини епіфіза кролів-НТ за площею значно менші, проте вони мають найбільше ЯЦВ пінеалоцитів та розміщуються у більшій кількості на одиницю площі.

### **Висновок до розділу 3.**

Отже, у досліджених кролів встановили три типи автономного тону: симпатикотонію, нормотонію та парасимпатикотонію. Показано кореляційні зв'язки між гістологічними, ультраструктурними особливостями будови надниркових, щитоподібній залозах, гіпофізі та епіфізі за впливу домінуючого типу автономного тону нервової системи. На основі проведених гістохімічних досліджень експериментально доведено та підтверджено, що тонічний вплив проявляється зміною функціональної активності кори та мозкової зони надниркових залоз, що показано в накопиченні у тварин-нормотоніків кортикостероїдів та катехоламінів у значно більшій кількості порівняно з кролями-симпатикотоніками та парасимпатикотоніками.

Морфометрично встановлено, що показники тварин-парасимпатикотоніків, в основному, переважають над показниками тварин-нормотоніків та симпатикотоніків.

Доведено, що тваринам-парасимпатикотонікам властива більша маса тіла, ніж тваринами-нормотонікам та симпатикотонікам.

## РОЗДІЛ 4

### УЗАГАЛЬНЕННЯ ТА ОБГОВОРЕННЯ РЕЗУЛЬТАТІВ ДОСЛІДЖЕНЬ

Структура капсули щитоподібної залози кролів подібна до аналогічної структури описаної Balasundaratn and Mookkappan [110]. При цьому, зовнішній шар капсули – це продовження передтрахейної пластинки шийної фасції. У обох видів тварин основна маса сполучнотканинних волокон капсули є колагеновими, що також виявлено в африканського очеретяного щура [149]. Встановлене нами, нерівномірне розташування жирової тканини в різних ділянках капсули, частково обумовлено її захисною функцією та, на нашу думку, пов'язане з особливостями топографії залози відносно інших органів (гортань, трахея, м'язи, шкіра). Типологічні особливості автономного тонусу певною мірою відображаються, як у кількості жирової тканини так і в товщині капсули залози.

У кролів всіх груп виявлена вакуолізація колоїду, що вказує на підвищену активність залози. Адже, відомо, що тиреоглобулін секретується фолікулярними кітинами (тироцитами) і виділяється в колоїд фолікула секреторними вакуолями [93]. Після виділення тиреоглобуліну він депонується у колоїді фолікула та реабсорбується по фізіологічній потребі організму фолікулярними клітинами з метою подальшого синтезу тироксина та трийодтироніну [57]. Відповідно явище реабсорбції колоїду на світлооптичному рівні Kazumasa Takeuchi морфо-функціонально характеризують у вигляді реабсорбційних вакуоль [154]. Подібне явище зустрічається частіше і більш виражено у гризунів віком до 6 місяців [12, 13, 170]. Також крайові вакуолі спостерігали у кролів у лівій щитоподібній залозі

через два дні після прижиттєвої резекції правої. Дана вакуолізація колоїду зникала, якщо після резекції минало більше чотирьох днів [123].

Дискусія серед науковців пов'язана з трактуванням появи внутрішньоколоїдних вакуолей, які не заперечують, що дані вакуолі є артефактом і виникають в наслідок фіксації при підготовці матеріалу для гістологічного дослідження.

Різні розміри фолікулів пов'язані з їх функціональним станом. Фолікули більшого діаметру розміщуються переважно в центральній частині залози і характеризуються зниженою функціональною активністю. Периферію заповнюють більш функціонально активні фолікули меншого розміру. Подібну ситуацію спостерігали у мишей, людей [159] та птахів [168]. Причина такого нерівномірного розташування фолікулів полягає в процесі розвитку залози, який починається з її центральної частини і показаний на прикладі лабораторних щурів. Кількість фолікулів збільшується до моменту статевого дозрівання шляхом поділу інших фолікулів [51]. При цьому, встановлено, що інтрафолікулярні острівці, які також виявлено і в наших дослідженнях, – це не зародки нових фолікулів, а зрізи їх верхівок. Проте Igbokwe, 2010 описує протилежний принцип розташування фолікулів в щитоподібній залозі диких щурів, при якому малі фолікули розміщуються в центральній частині залози, а великі та середні на її периферії [148]. Такі відмінності, можуть бути обумовлені видовими та екологічними факторами.

Наявність неправильної форми у частини фолікулів кролів можна пояснити тим, що, в поряд розташованих фолікулах, секреція відбувається не одночасно, оскільки вони знаходяться на різних етапах функціонального циклу. Іншою причиною цього явища, імовірно, є поділ тироцитів, в наслідок чого утворюється складка епітелію, яка у вигляді сосочка занурюється у

просвіт фолікула [51]. Фолікули неправильної форми також є характерним для щитоподібної залози щурів [174].

Використання індексів, дозволяє на основі морфологічних показників охарактеризувати функціональні особливості щитоподібної залози [125, 126]. Так, індекси Брауна та фолікулярно-колоїдний характеризують активність залози на основі її здатності до накопичення колоїду та синтезу йодовмісних гормонів. При цьому, зниження першого індекса та підвищення другого, що спостерігається у кролів-ПС, вказують на посилення гормональної активності залози. Протилежний варіант (підвищення першого індексу та зниження другого), який різною мірою спостерігається у кролів-НТ та СТ, вказують на зниження гормональної активності залози, що проходить на фоні підвищеної секреції колоїду. Подібні ознаки спостерігають і при гіпофункції залози [208], особливо в процесі старіння організму [159].

Збільшення кількості колоїду, спричинене зниженням активності фолікула, призводить до розтягнення і витоншення його стінок. Внаслідок цього, форма епітеліоцитів змінюється з кубічної на плоску, що узгоджується з даними Moghanlo and Mohammadpour [168]. Також змінюється розташування мікрворсинок на апікальній поверхні фолікулів [177, 178]. Серед досліджуваних нами тварин, ділянки з розширеними фолікулами були у двох кролів-нормотоніків (40 %) та у шістьох кролів-симпатикотоніків (33 %). У кролів-парасимпатикотоніків таких фолікулів не виявляли. Їх фолікули мали невеликий розмір з епітелієм циліндричної форми.

Про функціональну активність фолікулів ще можна судити на основі кольору, розташованого в них колоїду. За даними Moghanlo and Mohammadpour дрібні, більш активні фолікули, містять темніший колоїд, а у великих, менш активних фолікулах, колір колоїду є світлішим [168]. Вказана закономірність також прослідковувалася і в результатах наших досліджень.

Морфологічно-функціональні показники щитоподібної залози кролів характеризуються різним рівнем кореляційних зв'язків з масою тіла тварин. Типологічні особливості автономного тонусу певною мірою регулюють цей процес. Подібні кореляційні зв'язки, але без врахування особливостей автономної регуляції, виявлено у птахів [133].

Проведеними дослідженнями встановлено, що типологія автономного тонусу проявляється у будові більшості досліджених структурних частин надниркових залоз кролів. Інтенсивність автономних впливів на різні показники не є однаковою. Так, при дослідженні капсули залози встановлено, що у кролів-СТ товщина капсули вдвічі більша ніж у тварин інших груп, що зв'язано з великою кількістю жирової тканини між сполучнотканинними волокнами. Також трапляються ділянки з клітинами кори у капсулі. Це може вказувати на швидший ембріогенез надниркових залоз у тварин-СТ, за рахунок чого епітеліальна та нервова тканини їхніх надниркових залоз не завершують своє злиття остаточно [100, 155]. Це також підтверджується даними Vidal et al., 2016 [200], згідно яких надниркові залози містять субкапсулярну бластему, клітини якої здатні до диференціації і під час регенеративних процесів округлюються, накопичують ліпідні краплі та стають клітинами клубочкової зони. Цю теорію багаторазово заперечували, зокрема, тим що в процесі ембріогенезу в капсулу можуть вплітатися типові клітини кори [44]. А за останніми повідомленнями і АГП клітини [127]. Виявлені відмінності вказують на важливу роль капсули у процесах пристосування морфології залози до трофічно-регуляторних впливів з боку автономного тонусу.

При дослідженні структури кіркової зони залози, встановлено, що її поділ на окремі функціональні зони (клубочкову, пучкову та сітчасту) не є чітко вираженим і межі між ними є розмитими. Даний факт пояснюється тим,

що в ембріональному періоді кора надниркових залоз представлена інтерреналовою залозою з недиференційованими клітинами [113, 129, 207]. Утворення ж клубочкової і пучкової зон починається лише в другій половині ембріонального [80, 81, 152, 161]. Freedman et al. 2013 [136, 182] стверджують, що клітини клубочкової зони можуть змінюватися і ставати клітинами пучкової зони. А сітчаста зона вважається похідним юкстамедулярної зони (гомологом фетальної кори ссавців та Х-зони мишей) і диференціюється в постнатальному періоді [78, 79, 140]. Проте Vidal, 2016 [200] вказує, що дана зона формується у людей, але відсутня у гризунів.

Що стосується виявленої нами нерівномірності розміщення мозкової та сітчастої зон або їх повної відсутності у деяких кролів, то це, ймовірно, обумовлено ембріональним вrostанням хромофінної тканини (майбутня мозкова зона) в інтерреналову залозу, яке відбувається в два етапи. В період об'єднання зачатків кіркової і мозкової речовин може відбуватися їх перемішування, що, очевидно, є причиною їх фрагментарності [80]. Проте, у кролів-ПС мозкова зона не зазнавала фрагментації, а от клітини сітчастої зони були виявлені лише в одного кроля, що становить 33 % досліджених тварин даної групи. У тварин-НТ сітчаста зона трапляється у 60 % тварин, а фрагментована мозкова зона у 20 % випадків. У групі-СТ 84 % тварин мали сітчасту зону і лише у 21 % траплялася фрагментація мозкової зони. При вивченні клітинного складу мозкової зони надниркових залоз, ми виявили лише один тип клітин – хромофінні клітини (епінефроцити, А-клітини), які виділяють два види гормонів цієї зони. Це узгоджується з даними інших дослідників [57]. Ці клітини формують окремі скупчення, тобто представлені у формі кластерних структур [146]. На противагу кролям у великої рогатої худоби та деяких морських ссавців у мозковій зоні виділяють два типи клітин, які розміщуються шарами. На периферії мозкової зони епінефроцити,

а в центрі – норепінефроцити [112, 120, 203]. Також траплялося зміщення мозкової зони на периферію залози у 53% кролів-СТ. Натомість у кролів-НТ дана особливість зустрічається лише в 20%, а у тварин-ПС зміщення мозкової зони не зустрічалось взагалі.

При дослідженні глікопротеїнів, полісахаридів, деяких мукополісахаридів, гліколіпідів і низки жирних кислот, нами встановлена їх наявність у міжклітинному просторі всіх зон залози. Проте, в цитоплазмі клітин PAS-позитивних речовин не виявлено. Це вказує на відсутність внутрішньоклітинних резервів глікогену в надниркових залозах дорослих кролів. виявлено накопичення глікогену в інтерреналових клітинах 7-денних ембріонів курей. Це може бути обумовлено видовим чинником, або пов'язаним з віковою зміною функціональної активності цих клітин.

У процесі гістогенезу та органогенезу регуляторні впливи на формування морфо-функціональних характеристик залози починає здійснювати автономна нервова система. Симпатична іннервація здійснюється нервами поперекового стовбура, а також черевними, брижовими і нирковими сплетеннями. Парасимпатична іннервація забезпечується блукаючим нервом [70, 75].

Порівнюючи морфологію максимальна різниця у площі ацидофілів та базофілів спостерігається між групами НТ та СТ і становить  $9,76 \text{ мкм}^2$  та  $8,49 \text{ мкм}^2$  відповідно. При цьому різниця у площі ядер не перевищувала  $3 \text{ мкм}^2$ . Тобто, розмір клітини визначався площею її цитоплазми та кількістю і розміром гранул всередині неї. Про це свідчать дані Chatterjee and Chakrabarti [118], які досліджуючи клітини аденогіпофіза у кітних та лактуючих кролиць встановили, що в період окоту та після нього збільшується кількість як самих лактотропоцитів так і секреторних гранул в їх цитоплазмі, що призводить до збільшення площі клітини, і відповідно й підвищення їх гормональної



активності. Імовірно, це притаманно всім клітинам аденогіпофізу. Так як усі дослідні тварини були одного віку та утримувалися в однакових умовах можна припустити, що відмінності між ними пов'язані з типом їх автономного тону. Виходячи з отриманих результатів ацидофільні клітини, які продукують соматотропний гормон маючи найбільшу площу і ймовірно найбільш активні у кролів-СТ, жива маса яких, в свою чергу, є найменшою. Цей парадокс можна пояснити найменшою серед усіх груп площею базофілів, які продукують адренкортикотропний гормон і, відповідно, стимулюють синтез глюкокортикоїдів у пучковій зоні надниркових залоз, це можна простежити у її товщині та площі клітин. Кортизон, відповідно, сприяє у конверсії жирів та підвищенню збудливості нервової системи і є рушійним фактором при розвитку стресу. Це морфометрично підтверджується розміром клітин пучкової зони кролів-СТ, який переважає кролів-НТ та ПС на  $37 \text{ мкм}^2$  та  $54 \text{ мкм}^2$  відповідно. Отримані нами високі значення індексу напруженості у симпатикотоніків також вказують на низьку витривалість організму й низькі пристосувальні реакції. Проте, у групі-ПС спостерігається зворотна тенденція, тобто. Найбільша маса кролів та ІН у кролів-ПС, а от площа базофілів – у НТ. Тож, однозначно говорити про зв'язок маси тіла кролів та розміром аденоцитів неможна.

У той же час проведена William E. White [204] гіпофізектомія спричинила атрофію надниркових залоз у піддослідних кролів. Це дещо суперечить нашим результатам, проте лише відносно пучкової зони кори кролів-СТ. Це можна пояснити, тим що товщина пучкової зони у кролів-СТ збільшилася за рахунок площі клітин, тобто гіпертрофії кортикоцитів, на  $37 \text{ мкм}^2$  ніж у НТ та на  $74 \text{ мкм}^2$  ніж у ПС, а їх кількість відповідно стала найменшою. Пучкова зона у тварин-СТ має найбільші клітини, які, імовірно, найбільш функціонально активні. Стосовно морфофункціональної активності

дані отримані з використанням трансмісійної електронної мікроскопії чітко підтверджують припущення щодо потенціалу синтезу кортикостероїдів. На ультраструктурному рівні це відобразилося у різкому зменшенні кількості ліпосом, розширеному АЕР та збільшеною кількістю мітохондрій, тобто найбільшою синтетичною активністю стосовно гормонів кіркової зони [22]. Видалення гіпофіза також спричинило регрес епітелію щитоподібної залози та перехід його до плоского типу, в наслідок чого знизилася її фізіологічна активність. За нашими даними площа тироцита найменша у кролів-СТ як і площа базofilьних клітин аденогіпофіза, котрі продукують тиреотропний гормон [68]. Морфо-функціонально це можна підтвердити за отриманими даними просвічуючої електронної мікроскопії, тобто у тварин-СТ виявлені най плоскіші тироцити, наявна в апікальній частині менша кількість апікальних гранул та колоїдних вакуоль, значна кількість інвагінацій в ядрах. Цей морфо-функціональний стан характерний для синтезу тиреоглобуліну [57].

Allanson [95] зазначав, що у кролів базofilьні клітини розташовуються дифузно по всьому аденогіпофізу та часто формують кластерні структури, що було підтверджено у наших дослідженнях.

Thamer [95] стверджує, що до дворічного віку у кролів кількість ендокриноцитів аденогіпофіза зростає, а у віці 3-4 років падає до половини. Проте, кількість фолікулостимулюючого, лютеїнізуючого та тиреотропного гормонів у сироватці крові продовжує зростати. А от рівень пролактину, соматотропного та аденокортикотропного гормонів незначно знижується порівняно з тваринами 1-4 річного віку. Тож, слід припустити, що ендокриноцити у різні періоди можуть змінювати рівень активності продукувати більше секрету, що виражатиметься у розмірі цитоплазми. Власне це ми і встановили.

Тісний зв'язок існує також між наднирковими залозами та епіфізом. Це ще у 1962 році довів Джакомеллі, який спостерігав зменшення ядер клітин клубочкової зони після пінеалектомії у щурів [95]. Сорокін, також стверджує про зв'язок шишкоподібної залози як стимулятора кори надниркових залоз [83]. Проте, це не збігається з нашими результатами, адже, площа пінеалоцитів у кролів-СТ та ПС практично однакова, а у кролів-НТ значно менша. А от клітини клубочкової зони найменші у симпатикотоніків, у інших двох групах їх площа відрізняється менше ніж на 2 мкм<sup>2</sup>. Натомість, ядра клітин клубочкової зони найбільші у кролів-ПС. Таким чином, у кролів відповідності між розмірами пінеалоцитів та клітинами клубочкової зони надниркових залоз ми не виявили.

Досліджуючи взаємозв'язок епіфізу з наднирковими залозами відмічено значне зменшення товщини клубочкової зони та площі її клітин у тварин-СТ при найбільшій площі пінеалоцитів, що узгоджується з, який відмітив зменшення ширини клубочкової зони з ознаками атрофії клітин цієї зони при довготривалому введенні екстракту епіфізу [95].

Чазов виявив, що при введенні екстракту епіфіза швидко зростає концентрація оксикортикостерону, що узгоджується з нашими даними, у кролів-СТ з найбільшою товщиною пучкової зони спостерігається найбільша площа їх клітин, а відповідно і синтетична активність, про що вказують дані морфо-функціональної активності на ультраструктурному рівні [95]. Окрім цього відомо, що епіфіз переважно іннервується симпатичними нервами [183] та синтез мелатоніну *in vitro* стимулюється норадреналіном [97], відповідно і тут наші дослідження корелюють з гістологічною будовою та ультраструктурною організацією епінефроцитів мозкової зони надниркових залоз. Це проявляється у яскравому переважанні площі мозкової зони у кролів-СТ, а також значному розмірі клітин, ультраструктурно відзначено

збільшення кількості депонованих осміофільних гранул, мітохондрій та пероксидом, що вказує на більш активні синтетичні та енергетичні процеси у кролів-СТ в епінефроцитах.

Екстракт епіфіза затримує експериментальний тиреотоксикоз, таким чином пригнічуючи метаболізм тироксину у щитоподібній залозі. Цією властивістю володіє мелатонін [8]. Це узгоджується з нашими морфофункціональними даними, отриманими на світлооптичному та ультраструктурному рівнях. У тварин-СТ відмічено найплоскіші тироцити з наявними в меншій кількості апікальними гранулами, колоїдними вакуолями, що характерно для стадії синтезу тиреоглобуліну. Гістологічно встановлено, що у кролів-СТ площа фолікулів значно більша порівняно з іншими групами, а також площа його просвіту, заповненого колоїдом суттєво переважає над групами НТ та ПС. Це вказує на меншу функціональну активність залози.

Характеризуючи морфофункціональний стан клітин проміжної зони аденогіпофіза, які, як відомо, синтезують меланоцит-стимулюючий гормон, основною функцією якого є вплив на окрас шкіри, хутра та піря, слід зазначити, що він володіє й іншими фізіологічними властивостями. Так, меланоцит-стимулюючий гормон впливає на позитивний хромotropний ефект щодо нервової та м'язової систем та частоту серцевих скорочень. Тобто збільшує частоту серцевих скорочень ізольованого серця собаки. Ін'єкції цього гормону самцям та людині викликають гіперчутливість, нервовість, хвилювання і страх [8]. Це узгоджується в морфофункціональних показниках щодо тварин-СТ, а саме за результатами морфометричного дослідження встановлено, що клітини даної групи мають найбільшу площу ядер та клітин проміжної зони. Окрім цього, слід зазначити, що ця кореляція проявляється і в частоті серцевих скорочень, що, на нашу думку, опосередковано, також може бути пов'язано.

Описуючи морфо-функціональний стан пітуїцитів відмітили значне збільшення ядер у тварин-СТ порівняно з тваринами-НТ на  $0,77 \text{ мкм}^2$  та з ПС на  $3,14 \text{ мкм}^2$ . Збільшення ядер у тварин-СТ ми це пояснюємо тонічним впливом симпатичної іннервації задньої долі гіпофіза, що і проявляється у відповідному морфо-функціональному стані ядер [8].

## ВИСНОВКИ

Дослідним шляхом вирішено наукове завдання, яке полягало у встановленні зв'язку між сукупним тонусом центрів автономної іннервації та ендокринною системою організму кролів. Типологічні особливості автономного тонусу відображаються в морфологічних показниках залоз внутрішньої секреції та їх функціональних характеристиках, при цьому, регуляторні впливи автономної нервової системи та ендокринні залози формують єдину морфо-функціональну цілісність.

1. На основі показників серцевого ритму встановили три типи автономного тонусу у кролів: симпатикотонію (70% тварин), нормотонію (19% тварин), парасимпатикотонію (11% тварин).

2. Встановлено, що у структурі надниркових залоз, кролям-симпатикотонікам відповідає найбільша товщина пучкової зони ( $1463,0 \pm 98,0 \text{ мкм}$ ), у якій виявлено найвищі значення площі клітин, їх ядер та найбільша кількість секреторних гранул і пероксисом. Це вказує на високу синтезувальну активність цієї зони. У кролів-нормотоніків встановлено найбільшу площу, заповнену катехоламінами ( $2850,0 \pm 499,0 \text{ мкм}^2$ ) при середніх значеннях товщини та площі окремих зон та їх клітин. Тварини-парасимпатикотоніків при значній товщині клубочкової зони володіють найменшою площею кортикостероїдів.

3. Встановлено, що додаткові надниркові залози наявні у 19 % з усіх досліджених тварин, зокрема, це 33 % – у кролів-парасимпатикотоніків, 20 % – у нормотоніків та 16 % – у симпатикотоніків. Встановлено, що клітини цих залоз менші, ніж у наднирковій залозі та розташовані дещо щільніше.

4. Встановлено, що фолікули щитоподібної залози тварин-парасимпатикотоніків перебувають у стадії вивільнення гормону та функціонально є найбільш активними, їх площа становить  $2519,62 \pm 703,02$  мкм<sup>2</sup>. У кролів-нормотоніків фолікули середнього розміру, з незначною кількістю апікальних гранул і колоїдних вакуоль, що свідчить про їх низький функціональний стан та фазу спокою. Натомість, у кролів-симпатикотоніків площа фолікулів найбільша і займає  $6108,46 \pm 441,16$  мкм<sup>2</sup>, тироцити витягнуто-плоскої форми з найменшою кількістю колоїдних вакуоль, що вказує на стадію синтезу тиреоглобуліну.

5. Вплив типу автономного тонусу на мікроструктуру гіпофіза у кролів-симпатикотоніків проявляється найбільшими розмірами площі ацидофільних ендокриноцитів ( $80,3 \pm 2,08$  мкм<sup>2</sup>), ядер нейроцитів ( $26 \pm 2,12$  мкм<sup>2</sup>) та клітин проміжної зони ( $116,45 \pm 4,19$  мкм<sup>2</sup>). Площа базофільних ендокриноцитів – найбільша у кролів-нормотоніків ( $97,72 \pm 11,61$  мкм<sup>2</sup>), а кролі-парасимпатикотоніки відзначаються найбільшими значеннями ядерно-цитоплазматичного відношення ендокриноцитів аденогіпофіза ( $0,56 \pm 0,05$  мкм<sup>2</sup>).

6. У мікроструктурі епіфіза спостерігаються незначні відмінності у площі пінеалоцитів між кролями-парасимпатикотоніками ( $113,53 \pm 0,68$  мкм<sup>2</sup>) та симпатикотоніками ( $113,54 \pm 3,76$  мкм<sup>2</sup>) та суттєво нижчі показники у групі-нормотоніків ( $95,35 \pm 6,23$  мкм<sup>2</sup>). Останні володіють найбільшим ядерно-цитоплазматичним відношенням ( $0,63 \pm 0,05$ ) та розміщуються у більшій кількості на одиницю площі ( $10,35 \pm 0,54$ ). За площею ядер

пінеалоцитів кролі-симпатикотоніки переважають парасимпатикотоніків на  $1,1 \text{ мкм}^2$ .

7. Типи автономного тонузу проявляються в показниках маси тіла кролів. При цьому, тварини-парасимпатикотоніки з найменшою частотою серцевих скорочень ( $204,38 \pm 10,88$  уд/хв) та найнижчим індексом напруження регуляторних систем ( $8,75 \pm 2,9$ ) мають найбільшу масу тіла ( $3,92 \pm 0,43$  кг), тоді як в кролів-симпатикотоніків з найшвидшим серцебиттям ( $248,17 \pm 7,02$  уд/хв) та більшим індексом напруження регуляторних систем ( $111,82 \pm 16,77$ ) – маса тіла є найменшою ( $3,66 \pm 0,09$  кг). Тварини-нормотоніки набувають середніх значень за усіма показниками варіаційно-пульсометричного дослідження і мають середні значення маси тіла ( $3,67 \pm 0,24$  кг).

## **ПРОПОЗИЦІЇ ВИРОБНИЦТВУ**

1. Рекомендувати проводити селекційну роботу з врахуванням типологічних особливостей автономного тонузу та особливо акцентувати увагу на тварин парасимпатичного та нормотонічного типу, оскільки вони володіють кращими господарсько-цінними ознаками та антистресовим потенціалом.

2. Враховувати результати досліджень при формуванні раціонів для кролів, аналізі конверсії корму, розробці критеріїв утримання тварин.

3. Враховувати переважання домінуючого тонузу при проведенні фармакологічних, клінічних та лабораторних досліджень по вивченню впливу холіноміметиків, холінолітиків, транквілізаторів, анестетиків та

седативних препаратів для корегування доз та визначення оптимальних концентрацій препаратів з метою забезпечення належного терапевтичного ефекту.

4. Рекомендувати лікарям ветеринарної медицини перед застосуванням анестетиків, холінолітиків та холіноміметиків, транквілізаторів визначати домінуючий тип автономної нервової системи з метою досягнення належного терапевтичного та фармакологічного ефекту.

5. Результати роботи рекомендовані в начальну та науково-дослідну роботу морфологічних кафедр закладів вищої освіти України.

### **СПИСОК ВИКОРИСТАНОЇ ЛІТЕРАТУРИ**

- Анатомия кролика / В.Н. Жеденов та ін. Москва : Советская наука, 1987. 310 с.
- Артишевский А. А. Надпочечные железы. Строение, функция, развитие. Минск, Беларусь. 1977. С. 32.
- Атагимов М. З. Морфогенез фетальной коры надпочечника плодов свиньи с развитием и в связи аденогипофиза. *Архив АГЭ*. 1973. Т. 65. № 9. С. 3439.
- Баевский Р. М., Кириллов О. И. Математический анализ изменений сердечного ритма при стрессе. Москва, 1984. 224 с.
- Баевский Р. М., Иванов Г. Г., Чирейкин Л. В., Гаврилушкин А. П., Довгалецкий П. Я., Кукушкин Ю. А., Миронова Т. Ф., Прилуцкий Д. А., Анализ вариабельности сердечного ритма при использовании различных электрокардиографических систем (часть 1). *Вестник аритмологии*. 2002. Вып. 24. С. 65–87.
- Балаболкин М. И. Секрция гормона роста в норе и патологии : монография. 1978. 174с.



- Бессалова Е. Й. Строение щитовидной железы белых крыс при введении ксеногенной спинномозговой жидкости после наступления полового созревания. *Таврический медико-биологический вестник*. 2012. Т. 4 (60). С. 68– 69.
- Бехтерева Н. П., Кислков В. А., Конради Г. П., Костюк П. Г., Ланге К. А., Ломов Б. Ф., Медведев В. И., Поленов А. Л., Турпаев Т. Н., Уголев А. М., Черниговский В. Н., Шаповалов А. И., Хананашвили М. М. Физиология эндокринной системы. Ленинград: Наука, 1979. 680 с.
- Биология : учебник в 2 томах / под ред. В. Н. Ярыгина. 2011. Т. 2. 560 с.
- Богданова Т. И. Ультраструктура надпочечных желез человека в периоды постнатального морфогенеза. *Архив АГЭ*. 1989. Т. 104. № 4. С. 28–32.
- Вишняков С. В. Морфофункциональная характеристика щитовидной железы оренбургской пуховой козы в онтогенезе : дис. ... канд. вет. наук : 16.00.02. Оренбург, 2006. 112 с.
- Войткевич А. А., Зензеров В. С. Интерцеллюлярное образование тиреоидных фолликулов. *Цитология*. 1968. Т. 10. № 8. С. 17–25.
- Войткевич А. А., Зензеров В. С. Субмикроскопические основы секретирования щитовидной железы. *Архив анатомии, гистологии и эмбриологии*. 1968. Т. 55 (10). С. 21–29.
- Волкова М. В. Морфологические изменения надпочечников в онтогенезе романовских овец : дис. ... канд. вет. наук : 16.00.02. Иваново, 1998. 167 с.
- Володарский В. М. Леонардо да Винчи и Парацельс о магии и алхимии. *Леонардо да Винчи и культура Возрождения*. 2004. С. 176–183.

- Гаврилова Е. А., Чурганов О. А. Прогнозирование аэробных способностей высококвалифицированных лыжников по данным вариационной пульсометрии. *Вестник спортивной науки*. 2012. Вып. 4. С. 3–5.
- Гилберт С. Биология развития. Том 1. Перевод с английского. Москва : Мир, 1993. 228 с.
- Глушакова А. Д. «Теменной глаз», «Теменной орган», «Третий глаз», «Шишковидная железа», «Эпифиз»: сравнительно - анатомический аспект, краткая история, перспективы исследования. 2016. Математическая морфология. Электронный математический и медико-биологический журнал. Вып. 2. Т. 15. С. 1–46.
- Глязер Г. Драматична медицина. Досліди лікарів на собі / Пер. з нім. Москва : Молода гвардія, 1962. 208 с.
- Глязер Г. Исследователи человеческого тела от Гиппократ до Павлова. М.: Медгиз, 1956. 244 с.
- Гомбоева О. А. Морфология щитовидной железы домашнего яка : дис. ... канд. вет. наук : 16.00.01, 16.00.02. Улан-Удэ, 2005. 101 с.
- [Гордиенко В. М.](#), 70868923[Козырицкий В. Г.](#) Ультраструктура желез эндокринной системы. К: Здоровье, 1978. 288 с.
- Гордиенко В. М., Богданова Т. И., Швирст Э. М. Морфометрические исследования ультраструктуры клеток пучковой зоны коры надпочечников крыс при стрессе. *Цитология*, 1977, т. 19, № 2, с. 131-136.
- Гордиенко В.М., Козырицкий В.Г., Дроздович М.И. Реакция гипоталамо-гипофизарно-надпочечниковой системы в динамике развития гипокортицизма. *Арх. анат.*, 1973, № 10, с. 62-68.

- Горизонтов П.Д., Протасова Т.Н. Роль АКТГ и гормонов коры надпочечников. В кн.: Роль АКТГ и кортикостероидов в патологии. М.: Медицина, 1968, с. 40-71, 108 с.
- Гриневич И. И., Палкин Г. Г. Кролиководство и его продукция. Минск : Хата, 1994. 62 с.
- Гуменна О. С. Морфофункціональна характеристика серця телят чорно-рябої породи з врахуванням типу вегетативної регуляції серцевого ритму : автореф. дис. ... канд. вет. наук : 03.00.13. Львів, 1998. 16 с.
- Демус Н. В. Органометрія серця теличок залежно від типу автономної регуляції серцевого ритму. *Науковий вісник ЛНУВМБ імені С.З. Гжицького*. 2015. Т. 17. Вип. 1 (61). С. 24–29.
- Држевецкая И. А. Основы физиологии обмена веществ и эндокринной системы. М. : Высшая школа, 1994. 256 с.
- Држевецкая И. А. Эндокринная система растущего организма. 1987. 207 с.
- Ерин А. Т., Плотников В. Г., Рыминская Е. И. Приусадебное кролиководство и нутриеводство. Минск : Ураджай, 1990. 384 с.
- Ёсимура Ф., Ногами Х., Яширо Т. Тонкие структурные критерии тиреотрофов гипофиза у неполовозрелых и половозрелых крыс. 1982. Т. 204 (3). С. 255–63.
- Жункейра Л. К., Карнейро Ж. Гистология. Атлас. Пер. с англ. под ред. проф. В. Л. Быкова. М.: ГЭОТАР-Медиа, 2009. 576 с.
- Заварзин А. А. Основы частной цитологии и сравнительной гистологии многоклеточных животных. Ленинград : Наука, 1976. 410 с.
- Зайцев О. О., Закревська М. В., Тибінка А. М.: патент на корисну модель № 143098, України: МПК (2020.01) G01N 1/00, G01N 33/48. Спосіб збереження адгезії парафінових гістозрізів до поверхні предметного скла при

фарбуванні за Габа-Дибаном. № и 2020 00669; заявл. 04.02.2020; опубл. 10.07.2020.

- Зайцев О. О., Кононенко С. С. Аналіз варіабельності пульсометричних особливостей в овець з різними типами автономної регуляції. Проблеми зооінженерії та ветеринарної медицини. Харківський Збірник наукових праць. 2009. Вип. 19, (2). С. 125-130.

- Закревська М. В., Тибінка А. М. (2019). Порівняльна морфологія надниркових залоз та додаткових надниркових залоз кролів. Збірник матеріалів науково-практичної конференції “Прикладні аспекти морфології експериментальних і клінічних досліджень” (Тернопіль, 10–11 жовтня 2019 р.) : Тези доповідей, С. 72–74.

- Закревська М. В., Тибінка А. М. Варіаційно-пульсометричне дослідження кролів. Науково-технічний бюлетень Державного науково-дослідного контрольного інституту ветеринарних препаратів та кормових добавок і Інституту біології тварин. 2019. Вип. 20 (2). С. 230-237.

- Зусман Н. С., Лепешкин В. И. Разведение кроликов. Москва : Колос, 1966. 223 с.

- Иванов Д. О., Петренко Ю. В., Федосеева Т. А., Курзина Е. А., Сурков Д. Н. Исторические вехи изучения анатомии и физиологии щитовидной железы. *Детская медицина Северо-Запада*. 2012. Т. 3. № 3. С. 88–95.

- Капитонова М.Ю., Улла М., Кузнецов С.Л., Хлебников В.В., Нор-Ашикин М.Н.К., Ахмад А. Возрастная морфофункциональная характеристика фолликуло-звездчатых клеток гипофиза крыс при стрессе. 2013. Вып. 68. (11). С. 98-102.

- Кацнельсон З. С. Гистогенез и органогенез надпочечника крупного рогатого скота : сборник работ Ленинградского вет. ин-та. Ленинград, 1967. Т. 28. С. 617-627.
- Кацнельсон З. С. Закладка фетальной коры и ранний гистогенез надпочечника у свиньи : сб. работ Лен. ветерин. ин-та. Ленинград, 1965. Т. 27. С. 529–542.
- Кацнельсон З. С. Материалы по раннему гистогенезу надпочечника овцы : матер XV научной конференции Ленинградского вет. института. Ленинград, 1966. С. 181-185.
- Кацнельсон З. С. О так называемой капсулярной (субкапсулярной) бластеме в надпочечнике. *Архив анатомии, гистологии и эмбриологии*. 1968. Т. 54. С. 3–12.
- Кацнельсон З. С. Уточненная схема развития надпочечника у млекопитающих : материалы XIV научн. конф. Лен. ветерин. ин-та, Ленинград, 1965. С. 189–192.
- Кацнельсон З. С. Фетальная кора надпочечника овцы : докл. АН СССР. 1969. № 1. С. 195–197.
- Кацнельсон З. С. Эмбриональная закладка надпочечника у овцы : докл. АН СССР. 1971. № 6. С. 1483–1485.
- Кацнельсон З. С., Ледяева Е. М., Александрова В. П. Спорные вопросы гистогенеза надпочечников млекопитающих и развитие надпочечника у свиней : материалы научно-метод. конф. анатомов, гистологов и эмбриологов с-х вузов. Москва, 1963. С. 434-4.
- Кацнельсон З. С., Ледяева Е. М., Александрова В. П. Формирование коркового и мозкового вещества в надпочечнике свинки : сб. работ Ленинградского вет. ин-та., Ленинград. 1964. С. 393–403.

- Кацнельсон З. С., Ледяева Е. М., Александровна В. П. Фетальная кора надпочечника у свинки : докл. АН СССР. 1963. Т. 151. № 1. С. 201202.
- Качалка О. В. Пространственная организация фолликулов щитовидной железы у новорожденных детей. *Архив анатомии, гистологии и эмбриологии*. 1986. Т. 90 (5). С. 63–68.
- Коваленко А. Е. Рак щитовидной железы: проблемы диагностики лечения. *Здоровье Украины*. 2008. Т. 17. № 1. С. 40–41.
- Кононенко В. С., Перленбетов М. А. Взаимосвязь морфофункциональных показателей сердца с уровнем тонуса вегетативной нервной системы у коров черно-пестрой породы. *Морфо-экологические проблемы в животноводстве и ветеринарии* : материалы конференции Нац. аграр. ун-та. Киев, 1991. С.103–105.
- Кононский А. И. Гистохимия. Київ : Вища школа, 1976. 280 с.
- Коркушко О. В., Писарук А. В., Шатило В. Б. Методология анализа вариабельности ритма сердца: возрастные аспекты. *Кровообіг та гемостаз*. 2014. Вып. 3–4. С. 5–17.
- Крстич Р. Атлас микроскопической анатомии человека. Оникс, Мир и Образование, 2010. 608 с.
- Круглова В. А. Гистологическое исследование надпочечника у трех видов пустынных грызунов. *Архив анатомии, гистологии и эмбриологии*. 1975. Т. 2 (68). С. 44–49.
- Куземцева Л. В. Морфология шишковидной железы у свиней в онтогенезе и при поствакцинальном стрессе : дис. канд. биол. наук : 16.00.02. Ижевск, 2004. 138 с.
- Кюнель В. Цветной атлас по цитологии, гистологии и микроскопической анатомии. М. : АСТ, 2007. 533 с.

- Лекции о развитии головного мозга / В. В. Алешина и др. М.: Институт психологии РАН, 1998. 98 с.
- Луцик О. Д., Иванова А. Й. Гістологія людини. Київ : Книга плюс, 2003. 593 с.
- Маруненко І. М., Неведомська Є. О., Волковська Г. І. Анатомія, фізіологія, еволюція нервової системи: навчальний посібник. Київ : Центр учбової літератури, 2013. 184 с.
- Межнин Ф. И. Гистохимическое исследование гистогенеза надпочечника у домашней курицы. *Архив анатомии, гистологии и эмбриологии*. 1970. Т. 59. С. 59–63.
- Меркулов Г. А. Курс патологической техники. Четвёртое издание. Л. : Медгиз, 1961. 343 с.
- Надареишвили К. Ш., Месхишвили И. И., Кахиани Д. Д., Ормоцадзе Г. Л., Назаришвили Г. Т., Гвасалия М. Г., Хведелидзе М. Т., Сандодзе В. Я. Вариабельность сердечного ритма среди кроликов породы шиншилла. *Бюлл. exper. биол. и мед.* 2002. Вып. 12. С. 657–659.
- Неворотин А. И. О способе учета железистых клеток передней доли гипофиза. *Архив анатомии, гистологии и эмбриологии*. 1969. № 4. С. 103–108.
- Новикова И. А. Особенности структурно-функциональной организации эпифиза крыс в постнатальном онтогенезе : дис. ... канд. биол. наук : 03.00.13. Санкт-Петербург, 2001. 184 с.
- Ноздрачев А. Д., Поляков Е. Л., Федин А. Н. Анатомия кролика. 2010. 353с.
- Пашинин Н. С. Особенности строения и кровоснабжения адреналовых желез собак в онтогенезе : дис. ... канд. биол. наук : 16.00.02 / Оренбургский гос. аграр. ун-т. Оренбург, 2007. 168 с.

- Пирс Е. Гистохимия теоретическая и прикладная. Москва : Издательство иностранной литературы, 1962. 966 с.
- Пронин В. В. Морфология щитовидной железы, тимуса и надпочечников в онтогенезе романовских овец : дис. ... док. биол. наук : 16.00.02. Иваново, 2006. 276 с.
- Пузик В. И. Возрастная морфология желез внутренней секреции у человека. Москва : Изд-во Академии педагог. наук РСФСР, 1951. 232 с.
- Ромейс Б. В. Микроскопическая техника. Москва : Издательство иностранной литературы, 1954. 436 с.
- Саксонов П. П. До історії відкриття і вивчення адреналіну. *Фармакологія та токсикологія*. М.: Медгиз, 1950. Т. XIII. С. 6264.
- Салех М. М. Макро-микроморфология нервного аппарата надпочечной железы. Москва, 2005. 138с.
- Сапин М. П. О венах надпочечников и направлениях оттока крови от мозкового вещества этого органа *Архив анатомии, гистологии и эмбриологии*. 1960. Т. 17 (9). С. 56–62.
- Сапин М. Р. Сосуды надпочечных желез. Москва, 1974. 140 с.
- Седова Е. В. Сопоставление фетальной коры и х-зоны в надпочечнике некоторых млекопитающих. *Архив анатомии, гистологии и эмбриологии*. 1974. Т. 66 (5). С. 77–82.
- Синельников Р. Д., Синельников Я. Р. Атлас анатомии человека. В 4-ех томах. Т. 2. Новая волна, 1996. 1160 с.
- Соколов В. И. Гистогенез надпочечника золотистого хомячка в связи с проблемой х-зоны. *Архив анатомии, гистологии и эмбриологии*. 1972. Т. 63 (7). С. 65–75.



- Соколов В. И. Особенности соединения зачатков интерреналовой и супрареналовой желез и ранний гистогенез надпочечника у кролика. *Архив анатомии, гистологии и эмбриологии*. 1969. Т. 57 (9). С. 13–19.
- Сорокин Д. А. Морфология надпочечников овец эдильбаевской породы в постнатальном онтогенезе : дис. канд. биол. наук : 06.02.01 / Морд. гос. ун-т имени Н. П. Огарева. Оренбург, 2013. 120 с.
- Тибінка А. М. Морфометрія лівого шлуночка серця свиней залежно від типології автономних впливів. *Науковий вісник Львівської національної академії вет. медицини ім. С.З. Гжицького*. 2005. Вип. 7 (2). С. 151–155.
- Толстенкова Е. С. Сравнительная анатомия щитовидной железы млекопитающих животных и человека : дис. канд. биол. наук : 14.03.01. Санкт-Петербург, 2010. 186 с.
- Уикли Б. Электронная микроскопия для начинающих. Москва : Издательство «Мир», 1975. 336 с.
- Фалін Л. Альдегид-фуксин и его применение в гистохимии. *Архив анатомии, гистологии и эмбриологии*. 1961. Т. 5. С. 85–88.
- Фисенко Ю. Н. Морфофункциональная характеристика репродуктивных органов самок овец западно-сибирской мясной породы в постнатальном онтогенезе : дис. ... канд. вет. наук : 06.02.01 / Бурят. гос. с.-х. акад. имени В. Р. Филиппова. Барнаул, 2013. 189 с.
- Фролова Л. В. Морфофункциональная характеристика щитовидной железы гусей (владимирская глинистая порода) на фоне применения йодказеина : дис. ... канд. вет. наук : 06.02.01 / Московская гос. акад. вет. мед. им. К. И. Скрябина. Москва, 2013. 130 с.
- Хелимский А. М. Эпифиз. Москва : Медицина, 1969. 286 с.

- Хелимский А. М. Вместителище души. *Химия и жизнь*. 1980. № 12. С. 5154.
- Хибхенов Л. В. Морфофункциональная характеристика яичников, яйцепроводов и матки яков в онтогенезе : дис. ... док. биол. наук : 16.00.02 / Бурят. гос. с.-х. акад. имени В. Р. Филиппова. Улан-Удэ, 2000. 227 с.
- Хмельницкий О. К. Щитовидная железа как объект морфометрического исследования. *Архив патологии*. 1998. Т. 60 (4). С. 47–49.
- Хэм А., Кормак Д. Гистология. Том 5. Пер. с англ. В. Л. Быкова и др. / |под ред. Ю. И. Афанасьева, Ю. С. Ченцова. Москва : Мир, 1983. 294 с.
- Чазов Е. И., Исаченков В. А. Эпифиз, место и роль в системе нейроэндокринной регуляции. Москва : Издательство Наука, 1974. 240 с.  
Чирков А. С. Слизистый отек и лечение его вытяжками щитовидной железы : материалы IX съезда русских естествоиспытателей и врачей. Москва, 1894. С. 158–165.
- Шмидт-Ниельсен К. Физиология животных. Приспособление и среда / под редакцией Крепса Е. М. Москва : Мир, 1982. 416 с.
- Шрейбер В. Патофизиология желез внутренней секреции. Прага : Авиценум, 1987. 494 с.
- Эндокринология учебно-методическое пособие для студентов биологического факультета университета / составитель : д. б. н., профессор Н. А. Темурьянц. Симферополь, 2008. 329-339 с.
- Юар П., Ван М. К изучению древней китайской медицины. *Из истории науки и техники в странах Востока*. 1963. Вып. 3. С. 171–217.

- Abass T. A. Anatomical and histological study of adrenal gland in new natal and adult guinea pig (*Caviaporcellus*). *Journal For Veterinary Medical Sciences*. 2017. Vol. 8 (1). P. 181–192.
- Abdelatif A. M., Saeed I. H. Effect of Altered Thyroid Status in the Domestic Rabbit (*Lepus cuniculus*) on Thermoregulation, Heart Rate and Immune Responses. *Global Veterinaria*. 2009. Vol.3. № 6. P. 447-456.
- Addison T. Published writings of the late Thomas Addison. *The New Sydenham Soc. London*. 1868. P. 239.
- Adrenocortical zonation, renewal, and remodeling *Front. Endocrinol*. 2015. No. 6. P. 27.
- Agrawal N. K. Thyroid Hormone. Varanasi, India. 2012. P. 386.
- Ahmadpanahi J. Anatomical and histological studies of accessory adrenal nodules in Caspian miniature horses. *Turkish Journal of Veterinary and Animal Sciences*. 2007. 31(4). P. 275–278.
- Aparacio S. R., Marsden P. A. Rapid methylene blue-basic fuchsin stain for semi-thin sections of peripheral nerve and other tissues. *Journal of Microscopy*. 1968. No. 89. P. 139–141.
- Asahara S., Sato A., Aljonaid A. A., Maruo T. Thyroid Hormone Synergizes with Follicle Stimulating Hormone to Inhibit Apoptosis in Porcine Granulosa Cells Selectively from Small Follicles. *Kobe J Med Sci*. 2003. Vol. 49 (5). P. 107–116.
- Bacha William J., Bacha Linda M. Color atlas of veterinary histology. 2000. 318 p.
- Baine K., Newkirk K., Fecteau K., Souza M. Elevated testosterone and progesterin concentrations in a spayed female rabbit with an adrenal cortical adenoma. *Case Reports in Veterinary Medicine*. 2014. P. 1-4.

- Balasundaratn K., Mookkappan M. Histomorphology of the thyroid gland in the domestic fowl (*Callus domesticus*). *Journal of Veterinary and Animal Sciences*. 2000. No. 31. P. 28–31.
- Barrington E. J., Franchi L. Some Cytological Characteristics of Thyroidal Function in the Endostyle of the Ammocoete Larva. *Journal of Cell Science*. 1956. Vol. 3-97. №39. P. 393–409.
- Barszcz K., Przespolewska H., Olbrych K., Czopowicz M., Klećkowska-Nawrot J., Goździewska-Harłajczuk K., Kupczyńska M. The morphology of the adrenal gland in the European bison (*Bison bonasus*). *BMC Veterinary Research*. 2016. Vol. 12 (1). P. 161.
- Barwick T. D., Malhotra A., Webb J. A., Savage M. O., Reznik R. H. Embryology of the adrenal glands and its relevance to diagnostic imaging. *Clinical Radiology*. 2005. No. 60. P. 953–959.
- Bauman E. Uber das Thyroidin. *Munchen med Wochenschrift*. 1896. Vol. 63. P. 455.
- Capaldo A., Gay F., De Falco M., Virgilio F., Laforgia V., Varano L. The adrenal gland of newt *Triturus carnifex* (Amphibia, Urodela) following in vivo betamethasone administration. *Anatomy and Embryology*. 2006. Vol. 211 (6). P. 577–584.
- Cesta M. F., Malarkey D. E., Herbert R. A., Brix A. Nonneoplastic Lesion Atlas - National Toxicology Program. *Toxicologic Pathology*. 2014. No. 42 (2). P. 458–460.
- Chandra S. V., Imam Z. Effect of manganese on the morphology of the rabbit adrenal cortex. *Arhiv za higijenu rada i toksikologiju*. 1975. Vol. 26 (3). P. 201–207.
- Chatterjee N., Chakrabarti P. Distributional pattern of different cells with special emphasis on the seasonal variations of gonadotrophs in the pituitary

gland of *Mystus vittatus* (Bloch, 1794) in relation to testicular activities. *International Journal of Fisheries and Aquatic Studie*. 2014. Vol. 2 (1).

- Chimenti C., Accordi F. Differentiation of steroidogenic cells in the developing adrenal gland of *Testudo hermanni* Gmelin, 1789 (chelonian reptiles). *Anatomia, Histologia, Embryologia*. 2013. Vol. 42 (4). P. 275–284.

- Clark L. S., Pfeiffer D. C., Cowan D. F. Morphology and histology of the atlantic bottlenose dolphin (*Tursiops truncatus*) adrenal gland with emphasis on the medulla. *Anatomia, Histologia, Embryologia*. 2005. Vol. 34 (2). P. 132–140.

- Coll Saa. Anatomical and histological study of thyroid gland in female local donkeys (*Eqws africanus asinus*) at Basrah city. *Al-Qadisiyah Journal of Veterinary Medicine Sciences*. 2014. Vol. 13 (1). P. 85–87.

- Commichau K. Über die knotigen Hyperplasien der Nebennierenrinde bei Hunden, sogenannten corticalen Hypernephrome. *Journal of Cancer Research and Clinical Oncology*. 1927. No. 25. P. 253–290.

- Crawford J. Hamilton, Hartley J. N. J. The histological changes in the thyroid gland of the rabbit following lobectomy. *J. Exp Med*. 1925. Vol. 42 (2). P. 193–200.

- Crivellato E., De Falco M., Capaldo A., Laforgia V., Ribatti D., Luca A. Chromaffin cells in the amphibian urodele *triturus carnifex* show ultrastructural features indicative of a vesicle-mediated mode of cell degranulation. *The Anatomical Record Advances in Integrative Anatomy and Evolutionary Biology*. 2009. Vol. 292 (1). P. 73–78.

- Davis J., Davis B. S. The annual gonad and thyroid cycles of the english sparrow in southern california. *The Condor*. 1954. No. 6. P. 328–345.

- Dolbinin M. G., Botova L. N., Chinkin A. S., Kirillova T. G. Dynamics of heart rate variability in gymnasts with different type of regulation in

the training microcycle : all Russian scientific-practical conference in memory of prof. N.D. Graevskaya “*Sports Cardiology*”, 2009. P. 23–24.

- Dörner J., Martinez Rodriguez V., Ziegler R., Röhrig T., Cochran R. S., Götz R. M., Levin M. D., Pihlajoki M., Heikinheimo M., Wilson D. B. GLI1+ progenitor cells in the adrenal capsule of the adult mouse give rise to heterotopic gonadal-like tissue. *Molecular and Cellular Endocrinology*. 2016. No. 441. P. 164–175.

- Dumbell R., Matveeva O., Oster H. Circadian clocks, stress, and immunity. *Frontiers in Endocrinology*. 2016. No. 7. P. 37.

- El-Nahla S. M., Imam H. M., Moussa E. A., Elsayed A. K., Abbott L. C. Prenatal development of the adrenal gland in the one-humped camel (*Camelus dromedarius*). *Anatomia, Histologia, Embryologia*. 2011. Vol. 40 (3). P. 169–186.

- Eustachius B. *Opuscula Anatomica*. Venice : Vincentius Luchinus Excudebat, 1563.

- Fiadotau D. N. The age histology adrenal medulla of the cattle. *Theoretical & Applied Science*. 2015. Vol. 2 (22). P. 8–10.

- Finco I., Hammer G. D. Isolation, fixation, and immunofluorescence imaging of mouse adrenal glands. *Journal of Visualized Experiments*. 2018. №. 140. P. 1-8.

- Firdous A. D., Lucy K. M., Chungath J. J. Comparison of thyroid gland parameters with body weight and age in kuttanad ducks during postnatal period. *Jour. Vet. Anim. Sci*. 2012. No. 43. P. 71–74.

- Firdous D., Karalathukaran L. Epithelial diversification of thyroid gland in kuttanad duck (*anas platyrhynchos domesticus*) - a postnatal study. *British Journal of Poultry Sciences*. 2013. Vol. 2 (1). P. 7–10.

- Forhead A. J., Fowden A. L. Thyroid hormones in fetal growth and prepartum maturation. *J Endocrinol*. 2014. Vol. 221 (3). P. 87–103.

- Freedman B. D., Kempna P. B., Carlone D. L., Shah M. S., Guagliardo N. A., Barrett P. Q., Gomez-Sanchez C. E., Majzoub J. A., Breault D. T. Adrenocortical zonation results from lineage conversion of differentiated zona glomerulosa cells. *Developmental Cell*. 2013. No. 26. P. 666–673.
- Gallo-Payet N., Martinez A., Lacroix A. Editorial: ACTH Action in the adrenal cortex: from molecular biology to pathophysiology. *Frontiers in Endocrinology*. 2017. No. 8. P. 101.
- Heart rate variability: standards of measurement, physiological interpretation and clinical use. Task Force of the European Society of Cardiology and the North American Society of Pacing and Electrophysiology. *European Heart Journal*. 1996. No. 17. P. 354–381.
- Herbach N., Wiele K., Konietschke U., Hermanns W. Pathologic Alterations of Canine and Feline Adrenal Glands. *Open Journal of Pathology*. 2016. Vol. 6. P. 140–153.
- Huang C-C., Kang Y. The transient cortical zone in the adrenal gland: the mystery of the adrenal X-zone. *Journal of Endocrinology*. 2019. Vol. 241 (1). P. 51–63.
- Huber K. The sympathoadrenal cell lineage: specification, diversification, and new perspectives. *Developmental Biology*. 2006. No. 298. P. 335–343.
- Huber K., Combs S., Ernsberger U., Kalcheim C., Unsicker K. Generation of neuroendocrine chromaffin cells from sympathoadrenal progenitors: beyond the glucocorticoid hypothesis. *Annals of the New York Academy of Sciences*. 2002. No. 971. P. 554–559.
- Huber K., Kalcheim C., Unsicker K. The development of the chromaffin cell lineage from the neural crest. *Autonomic Neuroscience*. 2009. Vol. 151 (1). P. 10–16.

- Humayun K. A. K. M., Aoyama M., Sugita S. Morphological and histological studies on the adrenal gland of the chicken (*Gallus domesticus*). *The Journal of Poultry Science*. 2012. Vol. 49 (1). P. 39–45.
- Hummel K. P. Accessory adrenal cortical nodules in the mouse. *Anat Rec*. 1958. No. 132. P. 281–296.
- Hussein A. A., Abass, T. A., Hussein, B. F., Yassin, M. M. Histomorphological developmental study of the adrenal gland of the local rabbit at one and fifteen days age. *Al-Qadisiyah Journal of Veterinary Medicine Sciences*. 2015. Vol. 14 (2). P. 47–54.
- Idris Kh Thame, Haider A. R, Abdul-Karim S Mahood. Morphological and Hormonal Studies Related to Ageing Changes of Hypothalamo-pituitary Gland in Rabbits IRAQ. *J Med SCI*. 2012. Vol. 10 (2). P. 167–172.
- Igbokwe C. O. Gross and microscopic anatomy of thyroid gland of the wild African grasscutter (*Thryonomys swinderianus*, Temminck) in Southeast Nigeria. *Eur J Anat*. 2010. Vol. 14 (1). P. 5–10.
- Igbokwe Casmir Onwuaso, Ezeasor Daniel Nwagbo. Light and Electron Microscopic Study of Thyroid Gland in the African Giant Rat, *Cricetomys gambianus*, Waterhouse. *Pakistan J. Zool*. 2014. Vol. 46 (5). P. 1223–1230.
- Jelinek F., Konecny R. Adrenal glands of slaughtered bulls, heifers and cows: a histological study. *Anatomia, Histologia, Embryologia*. 2011. Vol. 40 (1). P. 28–34.
- Jost A. Hormonal factors in the development of the fetus. *Cold Spring Harb Symp Quant Biol*. 1954. No. 19. P. 167–181.
- Kataoka Y., Ikehara Y., Hattori T. Cell proliferation and renewal of mouse adrenal cortex. *Journal of Anatomy*. 1996. Vol. 188 (2). P. 375–381.



- Kawamoto M., Kaneko K., Yuge O. Heart rate variability during artificial ventilation and apnea in brain-damaged rabbits. *Am. J. Physiol.* 1996. Vol. 271. P. 410–416.
- Kazumasa Takeuchi. Histological Studies of the Thyroid Gland of the Mouse During Pregnancy. 1958. Vol. 32 (1). P. 25–43.
- Keegan C. E., Hammer G. D. Recent insights into organogenesis of the adrenal cortex. *Trends in Endocrinology and Metabolism.* 2002. No. 13. P. 200–208.
- Kigata T., Shibata H. Arterial supply to the rabbit adrenal gland. *Anatomical Science International.* 2018. Vol. 93 (4). P.437–448.
- Krassas G. E., Poppe K., Glinoeer D. Thyroid function and human reproductive health. *Endocr Rev.* 2010. No. 31. P. 702–755.
- Kurita S., Kawamoto M., Hidaka S., Yuge O., Kurita S. Positive end-expiratory pressure depressed cardiovascular autonomic nervous system activity in acute brain damaged rabbits under general anesthesia. *J. Med Sci.* 2003. No. 52. P. 59–67.
- Lee J., Yi S., Kang Y. E., Kim H.-W., Joung K. H., Sul H. J., Kim K. S., Shong M. Morphological and functional changes in the thyroid follicles of the aged murine and humans. *J Pathol Transl Med.* 2016. Vol. 50 (6). P. 426–435.
- Lofts B., Phillips J. G., Tam W. H. Seasonal changes in the histology of the adrenal gland of the cobra, *Naja naja*. *General and Comparative Endocrinology.* 1971. Vol. 16 (1). P. 121–131.
- Lotfi C. F. P., Kremer J. L., Passaia B. S., Cavalcante I. P. The human adrenal cortex: growth control and disorders. *Clinics, Sao Paulo.* 2018. Vol. 73 (1). P. 473.

- Mc Creedy C. D., Harmon P. W. Sodium provision and wild cottontail rabbits: morphological change in adrenal glands. *The Journal of Wildlife Management*. 1992. Vol. 56 (4). P. 669–676.
- Medvei V.C. A History of Endocrinology. Lancaster. *MTP PressLtd*. 1982. P. 936.
- Merke F. The history and iconography of endemic goitre and cretinism. *Am. J. Med*. 1984. Vol. 76. No 4. P. 725–728.
- Milano E., Accordi F. Evolutionary trends in adrenal gland of anurans and urodeles. *Journal of Morphology*. 1986. Vol. 189 (3). P. 249–259.
- Millonig G. Advantages of a phosphate buffer for OSO4 solutions in fixation. *J. Appl. Physiol*. 1961. Vol. 32. P. 1637-9.
- Moawad U. K., Randa M. H. Histocytological and histochemical features of the adrenal gland of adult egyptian native breeds of chicken (*Gallus Gallus domesticus*). *Journal of Basic and Applied Sciences*. 2017. Vol. 6 (2). P. 199–208.
- Moghanlo M. D., Mohammadpour A. A. Anatomy and histomorphology of thyroid, parathyroid and ultimobranchial glands in Guinea fowl (*Numida meleagris*). *Comparative Clinical Pathology*. 2019. Vol. 28 (1). P. 225–231.
- Moguilevski V. A., Shiel L., Oliver J., McGrath B. P. Power spectral analysis of heart-rate variability reflects the level of cardiac autonomic activity in rabbits. *J. Auton Nerv Syst*. 1996. No. 58. P. 18–24.
- Nabila I., Dalia F. A., Amal I. El-Refaiy, Talaat H., Age-Related Changes in Histological and Cytoskeletal Intermediate Filaments of Rabbits Thyroid Glands and the Prophylactic Role of Vitamin E. Egypt, *Global Veterinaria*. 2014. Vol. 13 (4). P. 511–519.

- Nicolaides N. C, Charmandari E., Kino T., Chrousos G. P. Stress-related and circadian secretion and target tissue actions of glucocorticoids: impact on health. *Frontiers in Endocrinology*. 2017. No. 8. P. 70.
- Niveditha S. R., Manjula C. P., Sudarshan B. K. G. Accessory Adrenal Cortical Tissue: An Incidental Finding in Hernial Sac. *Journal of Evidence Based Medicine and Healthcare*. 2014. 1 (3). P. 157–159.
- Olukole S., Adeagbo M., Oke B. Histology and histochemistry of the adrenal gland african giant rat (*Cricetomys gambianus*, Waterhouse). *International Journal of Morphology*. 2016. Vol. 34 (4). P. 1455–1460.
- Onwuaso I. C., Nwagbo E. D. Light and electron microscopic study of thyroid gland in the african giant rat, *Cricetomys gambianus*, waterhouse. *Pakistan J Zool*. 2014. Vol. 46 (5). P. 1223–1230.
- Orezza A. A., Gonzalez N. V., Villar M. J., Hökfelt T., Tramezzani J. H. Histochemical study of chromaffin cells and nerve fibers in the adrenal gland of the flat snake (*Waglerophis merremii*). *General and Comparative Endocrinology*. 1994. Vol. 93 (3). P. 411–423.
- Ortiga-Carvalho T. M., Chiamolera M. I., Pazos-Moura C. C., Wondisford F. E. Hypothalamus-Pituitary-Thyroid Axis. *Compr Physiol*. 2016. Vol. 6 (3). P. 1387–1428.
- Parchami A., Dehkordi R. A. F. Histological Structure of the Thyroid Gland in Duck: A Light and Electron Microscopic Study. *World Appl Sci J*. 2012. Vol. 16 (2). P. 198–201.
- Parchami A., Dehkordi R. A. F. Sex differences in thyroid gland structure of rabbits. *European Journal of Applied Sciences*. 2012. Vol. 4 (6). P. 245–248.

- Parker T. L., Kesse W. K., Mohamed A. A., Afework M. The innervation of the mammalian adrenal gland. *Journal of Anatomy*. 1993. No. 183. P. 265–276.
- Pathak S. K., Farooqui M. M., Singh D., Gupta V. Histomorphological studies of the accessory adrenal nodules in prenatal goats. *The Indian Journal of Small Ruminants*. 2015. 21 (1). P. 152–154.
- Paul B., Sarkar S., Islam M. N., Das R. Morphological and histological investigations on the adrenal glands in black bengal goat (*Capra hircus*). *Journal of the Sylhet Agricultural University*. 2016. Vol. 3 (2). P. 181–187.
- Pihlajoki M., Dörner J., Cochran R. S., Heikinheimo M., Wilson D. B. Adrenocortical zonation, renewal, and remodeling. *Frontiers in Endocrinology*. 2015. No. 6. P. 27.
- Piva O. F. Schiaffini M., Role of Pineal Principles in the Control of ACTH Secretion. *Hormones and Brain Function*. 1970. P. 231-236.
- Raharison F., Bourges A. N., Sautet J., Deviers A., Mogenicato G. Anatomy, histology and ultrasonography of the normal adrenal gland in brown lemur: *Eulemur fulvus*. *Journal of Medical Primatology*. 2017. Vol. 46 (2). P. 25–30.
- Ramey E. R., Goldstein M. S. The adrenal cortex and the sympathetic nervous system. *Physiological Reviews*. 1957. Vol. 37 (2). P. 155–195.
- Rupik W. Early Development of the Adrenal Glands in the Grass Snake *Natrix natrix* L. (Lepidosauria, Serpentes). *Advances in Anatomy Embryology and Cell Biology*. 2002. Vol. 164 (I-XI). P. 1–102.
- Santos A. C., Viana D. C., Bertassoli B. M., Vasconcelos B. G., Oliveira D. M., Rici R. E. G, Oliveira M. F., Miglino M. A., Assis-Neto A. C. Adrenal glands of Spix's yellow-toothed cavy (*Galea spixii*, Wagler, 1831):

morphological and morphometric aspects. *Brazilian Journal of Biology*. 2016. Vol. 76 (3). P. 645–655.

- Sarah Larkin, Olaf Ansorge. *Development And Microscopic Anatomy Of The Pituitary Gland*. 2017.

- Sass B. *Accessory Adrenocortical Tissue, Mouse. Endocrine System. Monographs on Pathology of Laboratory Animals*. Heidelberg: Springer (in Berlin). 1983.

- Selim A., El Nahass E. Immunocytochemical and Ultra Structural Identification of Different Cell Types of the Anterior Pituitary Cells of Egyptian Herbivorous Adult Female Non Pregnant Rabbit *Oryctolagus cuniculus*. *Endocrinol Metab Syndr*. 2016. No. 5. P. 230.

- Sheikhian A., Saadatfar Z., Mohammadpour A. A histological study of adrenal gland in guinea pig and hamster. *Comparative Clinical Pathology*. 2014. Vol. 24 (5). P. 1069–1074.

- Shlyk N. I., Sapozhnikov E. N., Kirillova T. G. Type of autonomic regulation and the risk of heart disease in athletes (based on dynamic studies of HRV and ECG dispersion mapping) : all-Russian scientific and practical conference “*Sports Medicine. Health and physical education. Sochi 2012*”. Volgograd, 2012. P. 17–25.

- Sonjoy S., Nazrul I., Gitaindro N. A., Bashudeb P., Nayan B. Morphological and histological studies on the adrenal gland in male and female chicken (*Gallus domesticus*). *International Journal of Biological & Pharmaceutical Research*. 2014. Vol. 5 (9). P. 715–718.

- Sunwoo S. H., Lee J. S., Bae S. J., Shin Y. J., Kim C. S., Joo S. Y., Choi H. S., Suh M., Kim S. W., Choi Y. J., Kim T. Chronic and acute stress monitoring by electrophysiological signals from adrenal gland. *PNAS*. 2019. Vol. 116 (4). P. 1146–1151.

- Tachibana T., Kusakabe K. T., Osaki S., Kuraishi T., Hattori S., Yoshizawa M., Kai C., Kiso Y. Histochemical specificities of adrenal cortex in the New World Monkeys, *Aotus lemurinus* and *Saimiri boliviensis*. *Journal of Veterinary Medical Science*. 2015. Vol. 78 (1). P. 161–165.
- Takamine J. The isolation of the active principle of the suprarenal gland. *Journal of Physiology*. 1901. Vol. 27. № 12. P. 29–30.
- Taylor A. N., Andfarrell G. L. Effects of brain stem lesion on aldosterone and cortisol secretion. *Endocrinology*. 1962. Vol. 70. P. 556–565.
- Tybinka A., Blishch H., Shchebentovska O. Influence of the type of autonomic tone on the volume of the mucous membrane of the small intestine of laying hens. *Regulatory Mechanisms in Biosystems*. 2018. Vol. 9. №3. P. 453-459.
- Unsicker K., Huber K., Schober A., Kalchauer C. Resolved and open issues in chromaffin cell development. *Mechanisms of Development*. 2013. Vol. 130 (6-8). P. 324–329.
- Vidal V., Sacco S., Rocha A. S., da Silva F., Panzolini C., Dumontet T., Doan T. M., Shan J., Rak-Raszewska A., Bird T., Vainio S., Martinez A., Schedl A. The adrenal capsule is a signaling center controlling cell renewal and zonation through *Rspo 3*. *Genes & Development*. 2016. Vol. 30 (12). P. 1389–1394.
- Vinson G. P. Functional zonation of the adult mammalian adrenal cortex. *Frontiers in Neuroscience*. 2016. No. 10. P. 238.
- Vinson G. P., Pudney J. A., Whitehouse B. J. The mammalian adrenal circulation and the relationship between adrenal blood flow and steroidogenesis. *Journal of Endocrinology*. 1985. Vol. 105 (2). P. 285–294.
- Vuković S., Lucić H., Zivković A., Duras Gomercić M., Gomercić T., Galov A. Histological structure of the adrenal gland of the bottlenose dolphin

(*Tursiops truncatus*) and the striped dolphin (*Stenella coeruleoalba*) from the Adriatic Sea. *Anatomia, Histologia, Embryologia*. 2010. Vol. 39 (1). P. 59–66.

- William E. White. The effect on ovulation and pregnancy of blocking the pituitary circulation in the rabbit. 1932. Vol. 102 (2). P. 505–511.
- William J. Applied Veterinary Histology. [Banks](#) Mosby-Year Book, 1993. 527 p.
- Wolpert L., Smith J., Jessell T., Lawrence P., Robertson E., Meyerowitz E. Principles of the development. 3rd edition. *Oxford University Press*. 2006. 576 p.
- Xing Y., Lerario A. M., Rainey W., Hammer G. D. Development of adrenal cortex zonation. *Endocrinology & Metabolism Clinics of North America*. 2015. Vol. 44 (2). P. 243–274.
- Yanko R. V. Morfologicheskaya struktura shhitovidnoj zhelezy molodykh krysh, poluchavshikh melatonin. *Endokrynologia*. 2014. Vol. 19 (3). P. 195–199.
- Ye L. X., Wang J. X., Li P., Zhang X. T. Distribution and morphology of ghrelin immunostained cells in the adrenal gland of the African ostrich. *Biotechnic & Histochemistry*. 2018. Vol. 93 (1). P. 1–7.
- Yoshiki Takeuchi, Jun-Qian Liu, Yoshiki Matsumoto, Takanori Miki, Ken-ichi Ohta, Katsuhiko Warita, Shingo Suzuki, Motoki Tamai. Secretion-related structures of hypothalamo-hypophysial terminals in the rat posterior pituitary. *Okajimas Folia Anatomica Japonica*. 2013. Vol. 90 (3). P. 69–76.
- Yoshiteru Sawasaki. Histological Studies of the Thyroid Gland of the Rabbit During Pregnancy. *Okajimas Folia Anatomica Japonica*. 1955. Vol. 27 (5). P. 269–295.
- Zakrevska M. V., Tybinka A. M. Histological structure of the thyroid gland in rabbits with different types of autonomous tonus. *Scientific Messenger of*

*LNU of Veterinary Medicine and Biotechnologies. Series: Veterinary Sciences.*  
2020. Vol. 22, (98). P. 119-127.

- Zakrevska M. V., Tybinka A. M. Histological characteristics of accessory adrenal glands of rabbits with different types of autonomous tonus. *Scientific Messenger of LNU of Veterinary Medicine and Biotechnologies. Series: Veterinary Sciences.* 2019. Vol. 21 (93). P. 125–130.

- Zakrevska M. V., Tybinka A. M. Peculiarities of microstructure of the suprarenal glands of rabbits with different types of autonomic tone. *Regulatory Mechanisms in Biosystems.* 2019. Vol. 10 (4), P. 415–421.

- 

# Додатки

Додаток А  
Список публікацій за темою дисертації



1. **Zakrevska M. V.**, Tybinka A. M. Peculiarities of microstructure of the suprarenal glands of rabbits with different types of autonomic tone. *Regulatory Mechanisms in Biosystems*. 2019, 10(4), 415–421.

2. **Закревська М. В.**, Тибінка А. М. Варіаційно-пульсометричне дослідження кролів. *Науково-технічний бюлетень Державного науково-дослідного контрольного інституту ветеринарних препаратів та кормових добавок і Інституту біології тварин*. 2019, 20(2), 230237.

3. **Zakrevska M. V.**, Tybinka A. M. Histological characteristics of accessory adrenal glands of rabbits with different types of autonomous tonus. *Scientific Messenger of LNU of Veterinary Medicine and Biotechnologies. Series: Veterinary Sciences*. 2019. Vol. 21 (93). P. 125–130.

4. **Закревська М. В.**, Тибінка А. М. (2019). Порівняльна морфологія надниркових залоз та додаткових надниркових залоз кролів. *Збірник матеріалів науково-практичної конференції “Прикладні аспекти морфології експериментальних і клінічних досліджень” (Тернопіль, 10–11 жовтня 2019 р.)* : Тези доповідей, 72–74.

5. **Zakrevska M. V.**, Tybinka A. M. Histological structure of the thyroid gland in rabbits with different types of autonomous tonus. *Scientific Messenger of LNU of Veterinary Medicine and Biotechnologies. Series: Veterinary Sciences*. 2020. Vol. 22, (98). P. 119-127.

6. Зайцев О. О., **Закревська М. В.**, Тибінка А. М.: патент на корисну модель № 143098, України: МПК (2020.01) G01N 1/00, G01N 33/48. Спосіб збереження адгезії парафінових гістозрізів до поверхні предметного скла при фарбуванні за Габа-Дибаном. № u 2020 00669; заявл. 04.02.2020; опубл. 10.07.2020.

Додаток Б

## ЗАТВЕРДЖУЮ



Перший проректор з науково-педагогічної роботи  
Львівського національного медичного університету  
імені Данила Галицького  
член-кореспондент НАМН України  
доктор медичних наук, професор  
М.Р. Гжегоцький  
« 09 » 12 2020 р.

## АКТ ВПРОВАДЖЕННЯ

**1. Пропозиція для впровадження:** «Морфологія залоз внутрішньої секреції у кролів з різними типами автономного тонусу»

**2. Установа-розробник:** Львівський національний університет ветеринарної медицини та біотехнологій імені С. З. Гжицького, кафедра нормальної та патологічної морфології і судової ветеринарії.

**3. Джерела інформації:**

3.1. Zakrevska M. V., Tybinka A. M. Peculiarities of microstructure of the suprarenal glands of rabbits with different types of autonomic tone. Regulatory Mechanisms in Biosystems. 2019, 10(4), 415–421.

3.2. Закревська М. В., Тибінка А. М. Варіаційно-пульсометричне дослідження кролів. Науково-технічний бюлетень Державного науково-дослідного контрольного інституту ветеринарних препаратів та кормових добавок і Інституту біології тварин. 2019, 20(2), 230–237.

3.3. Zakrevska M. V., Tybinka A. M. Histological characteristics of accessory adrenal glands of rabbits with different types of autonomous tonus. Науковий вісник Львівського національного університету ветеринарної медицини та біотехнологій імені С.З. Гжицького. Серія: Ветеринарні науки. 2019, 21, №93, 125–130.

3.4. Закревська М. В., Тибінка А. М. (2019). Порівняльна морфологія надниркових залоз та додаткових надниркових залоз кролів. Збірник матеріалів науково-практичної конференції “Прикладні аспекти морфології експериментальних і клінічних досліджень” (Тернопіль, 10–11 жовтня 2019 р.): Тези доповідей, 72–74.

3.5. Zakrevska M. V., Tybinka A. M. Histological structure of the thyroid gland in rabbits with different types of autonomous tonus. Науковий вісник Львівського національного університету ветеринарної медицини та біотехнологій імені С.З. Гжицького. Серія: Ветеринарні науки. 2020, 22, № 98, 119–127.

3.6. Зайцев О. О., Закревська М. В., Тибінка А. М.: патент на корисну модель № 143098, України: МПК (2020.01) G01N 1/00, G01N 33/48. Спосіб збереження адгезії парафінових гістозрізів до поверхні предметного скла при

Продовження додатка Б

фарбуванні за Габа-Дибаном. № у 2020 00669; заявл. 04.02.2020; опубл. 10.07.2020.

**4. Базова установа, яка проводить впровадження:** кафедра нормальної анатомії Львівського національного медичного університету імені Данила Галицького.

**5. Термін впровадження:** вересень – листопад 2020 р.

**6. Форми впровадження:** в навчальний процес та наукову роботу кафедри.

Затверджено на засіданні кафедри (протокол № 6А від 7 грудня 2020 р.).

**Відповідальний за впровадження:**

Завідувач кафедри нормальної анатомії  
Львівського національного медичного  
університету імені Данила Галицького  
доктор медичних наук, професор




Л.Р. Матешук-Вацеба

Додаток В

Погоджено

Проректор з науково-педагогічної  
роботи  
к.е.н., професор



Жмайлов В.М.

« \_\_\_\_\_ » \_\_\_\_\_ 2020 р.

Затверджую

Проректор з наукової роботи  
д.с.н., професор



Данько Ю.І.

« \_\_\_\_\_ » \_\_\_\_\_ 2020 р.

### АКТ

#### проведення/використання результатів кандидатської дисертаційної роботи у навчальний процес

Даним актом стверджується, що результати дисертаційної роботи на тему:  
«**Морфологія залоз внутрішньої секреції у кролів з різними типами автономного  
тонусу**», що представлена на здобуття освітньо-наукового ступеня доктора філософії  
зі спеціальності 211 Ветеринарна медицина, виконаної

Закревською Мартою Володимирівною  
(ПІБ здобувача)

впроваджено у навчальну програму при викладанні дисципліни цитологія, гістологія,  
ембріологія на кафедрі вірусології, патанатомії та хвороб птиці Сумського  
національного аграрного університету.

Результати дисертаційної роботи Закревської Марти Володимирівни, щодо  
структури залоз внутрішньої секреції у кролів з різними типами автономного тонусу  
використовуються під час читання лекцій, проведення лабораторних занять, а також  
проведення наукових досліджень на кафедрі вірусології, патанатомії та хвороб птиці  
Сумського національного аграрного університету при підготовці фахівців першого  
«Бакалавр» та другого «Магістр» рівнів вищої освіти зі спеціальності 211  
«Ветеринарна медицина».

(назва спеціальності)

Декан факультету ветеринарної медицини  
к.вет.н. доцент



О.Л.Нечипоренко

Завідувач кафедри вірусології, патанатомії  
та хвороб птиці д.вет.н., професор



Р.В.Петров

Додаток Г



**Затверджую**

Проректор з наукової роботи та  
інноваційного розвитку

*Л. Д. Романчук*  
Л. Д. Романчук  
(підписати повністю, вище, ініціали)

«\_\_» \_\_\_\_\_ р.



## **А К Т**

### **про впровадження/використання результатів кандидатської дисертаційної роботи у навчальний процес**

Цим актом стверджується, що результати дисертаційної роботи Закревської Марти Володимирівни на тему: **«Морфологія залоз внутрішньої секреції у кролів з різними типами автономного тонусу»**, поданої на здобуття наукового ступеня доктора філософії, галузь знань 21 «Ветеринарна медицина» 211 «Ветеринарна медицина», впроваджено у навчальний процес під час читання лекцій та проведення лабораторних занять з дисципліни «Анатомія свійських тварин» при підготовці фахівців освітнього ступеня «Магістр» за спеціальністю 211 «Ветеринарна медицина» і використовуються у науково-дослідній роботі кафедри анатомії і гістології факультету ветеринарної медицини Поліського національного університету.

Директор НН тваринництва та  
ветеринарії, доктор ветеринарних наук,  
професор

*Л.П. Горальський*  
Л.П. Горальський

Декан факультету ветеринарної медицини,  
кандидат ветеринарних наук, доцент

*А.С. Ревунець*  
А.С. Ревунець

Завідувач кафедри анатомії і гістології,  
доктор ветеринарних наук,  
професор

*Л.П. Горальський*  
Л.П. Горальський

Додаток Д

Погоджено

Проректор з навчальної та виховної роботи Національного університету біоресурсів і природокористування України, доктор економічних наук, професор, академік НААН



С.М. Кваша

« 27 » 11 2020 р.

Затверджую

Перший проректор Національного університету біоресурсів і природокористування України, доктор сільськогосподарських наук, професор, академік



Ібатуллін

« 27 » 11 2020 р.

#### АКТ

#### про виведення/використання результатів кандидатської дисертаційної роботи у навчальний процес

Даним актом стверджується, що результати дисертаційної роботи на тему: **«Морфологія залоз внутрішньої секреції у кролів з різними типами автономного тонусу»**, що представлена на здобуття освітньо-наукового ступеня доктора філософії зі спеціальності 16.00.02 «Патологія, онкологія і морфологія тварин», виконаної здобувачем кафедри нормальної та патологічної морфології і судової ветеринарії Львівського національного університету ветеринарної медицини та біотехнологій імені С.З. Гжицького **Закревською Мартою Володимирівною**, що стосуються структури залоз внутрішньої секреції у кролів з різними типами автономного тонусу, виведено у навчальну програму дисципліни «Патофізіологія тварин» при підготовці фахівців першого («Бакалавр») та другого («Магістр») рівнів вищої освіти зі спеціальності 211 «Ветеринарна медицина» та використовуються під час проведення наукових досліджень на кафедрі хірургії і патофізіології ім. акад. І.О. Поваженка факультету ветеринарної медицини Національного університету біоресурсів і природокористування України.

Декан факультету ветеринарної медицини,  
доктор біологічних наук,  
професор, академік НААН



М. І. Цвіліховський

Завідувач кафедри хірургії і  
патофізіології ім. акад. І.О. Поваженка,  
доктор ветеринарних наук, професор



М.О. Малюк

Додаток Е

УКРАЇНА



# ПАТЕНТ

## НА КОРИСНУ МОДЕЛЬ № 143098

**СПОСІБ ЗБЕРЕЖЕННЯ АДГЕЗІЇ ПАРАФІНОВИХ ГІСТОЗРІЗІВ  
ДО ПОВЕРХНІ ПРЕДМЕТНОГО СКЛА ПРИ ФАРБУВАННІ ЗА  
ГАБА-ДИБАНОМ**

Видано відповідно до Закону України "Про охорону прав на винаходи і корисні моделі".

Заресстровано в Державному реєстрі патентів України на корисні моделі **10.07.2020**.

Заступник Міністра розвитку економіки, торгівлі та сільського господарства України

Д.О. Романович



Продовження додатка Е

(11) 143098

(19) UA

(51) МПК (2020.01)  
G01N 1/00  
G01N 33/48 (2006.01)

---

(21) Номер заявки:	u 2020 00669	(72) Винахідники: Зайцев Олександр Олександрович, UA, Закревська Марта Володимирівна, UA, Тибінка Андрій Михайлович, UA
(22) Дата подання заявки:	04.02.2020	
(24) Дата, з якої є чинними права на корисну модель:	10.07.2020	
(46) Дата публікації відомостей про видачу патенту та номер бюлетеня:	10.07.2020, Бюл. № 13	(73) Власник: ЛЬВІВСЬКИЙ НАЦІОНАЛЬНИЙ УНІВЕРСИТЕТ ВЕТЕРИНАРНОЇ МЕДИЦИНИ ТА БІОТЕХНОЛОГІЙ ІМЕНІ С.З. ГЖИЦЬКОГО, вул. Пекарська, 50, м. Львів, 79010, UA

---

(54) Назва корисної моделі:

**СПОСІБ ЗБЕРЕЖЕННЯ АДГЕЗІЇ ПАРАФІНОВИХ ГІСТОЗРІЗІВ ДО ПОВЕРХНІ ПРЕДМЕТНОГО СКЛА ПРИ ФАРБУВАННІ ЗА ГАБА-ДИБАНОМ**

---

(57) Формула корисної моделі:

Спосіб збереження адгезії парафінових гістозрізів до поверхні предметного скла при фарбуванні за Габа-Дибаном, що включає виготовлення парафінових зрізів з парафінових блоків за допомогою санного мікротому та їх розправлення у воді температурою 40-45 °С; виловлювання зрізів на предметне скло та їх висушування в термостаті при температурі 37 °С; депарафінізацію зрізів; окислення зрізів протягом 1 хвилини в суміші 2,5 % марганцевокислого калію, 5 % сірчаної кислоти та дистильованої води; знебарвлення зрізів та ополіскування дистильованою водою; зафарбовування зрізів протягом 5 хвилин альдегід-фуксином, виготовленим за прописом Габа; диференціювання протягом 2 хвилин в підкисленому етиловому спирті; ополіскування 70° етиловим спиртом та промивання проточною водою; забарвлення протягом 1 хвилини в суміші Гельмі та ополіскування в 0,2 % оцтовій кислоті; зневоднення в спиртах зростаючої концентрації та поміщення в бальзам, який відрізняється тим, що для знебарвлення зрізу використовують 0,5 % розчин оксалатної кислоти (H<sub>2</sub>C<sub>2</sub>O<sub>4</sub>).

Продовження додатка Е



(11) 143098

Державне підприємство  
«Український інститут інтелектуальної власності»  
(Укрпатент)

Цей паперовий документ ідентичний за документарною інформацією та реквізитами електронному документу з електронним підписом уповноваженої особи Міністерства розвитку економіки, торгівлі та сільського господарства України.

Паперовий документ містить 2 арк., які пронумеровані та прошиті металевими люверсами.

Для доступу до електронного примірника цього документа з ідентифікатором 3743090720 необхідно:

1. Перейти за посиланням <https://sis.ukrpatent.org>.
2. Обрати пункт меню Сервіси – Отримати оригінал документу.
3. Вказати ідентифікатор електронного примірника цього документу та натиснути «Завантажити».

Уповноважена особа Укрпатенту

10.07.2020



І.Є. Матусевич